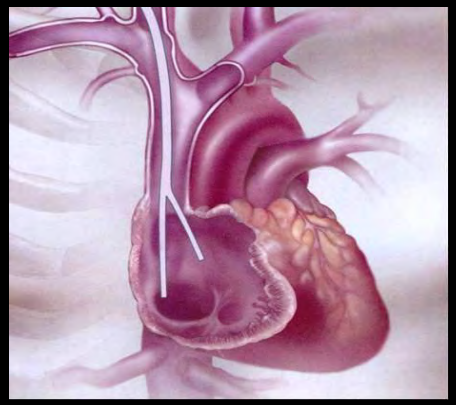

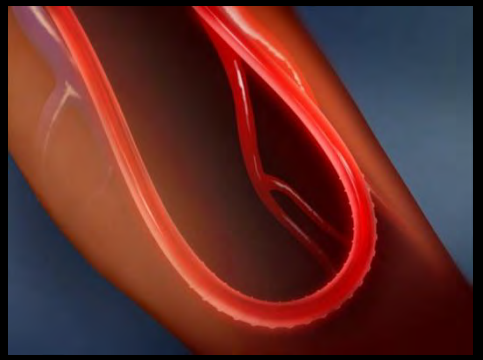

HEMODİYALİZ İÇİN DAMARYOLU SEÇENEKLERİ

OP.DR.MESUT KÖSEM

KALP VE DAMAR CERRAHİSİ

INTERNATIONAL HOSPITAL ISTANBUL

ACIBADEM

Hemodiyaliz tedavisi için ön koşul; damaryolunun sağlanmasıdır.

İDEAL DAMARYOLU

- Diyaliz için yeterli kan akımını sağlayabilmelidir.
- Uzun kullanım ömrüne sahip olmalıdır.
- Komplikasyon oranı, kabul edilebilir seviyede olmalıdır.
- Kozmetik olarak kabul edilebilir olmalıdır.
- Hemşire tarafından kullanımı, kolay ve pratik olmalıdır.
- Ekonomik maliyeti düşük olmalıdır.

Hemodiyaliz İçin Damaryolu Seçenekleri

- Geçici Katater
  - Juguler
  - Femoral
  - Subklavian ???(Fistül planlanan hastada kontrendike)
- Kalıcı Katater
- A-V Fistül
- A-V Greft

GEÇİCİ KATATER

Avantajları:

- Hasta yatağında pratik şekilde takılabilir.
- Takıldıktan sonra hemen kullanılabilir.

Dezavantajları:

- Kısa kullanım süresine sahiptir.
- Kateter takılmasının ve katater ile diyalize girmenin morbidite ve mortalitesi yüksektir.

KALICI KATATER

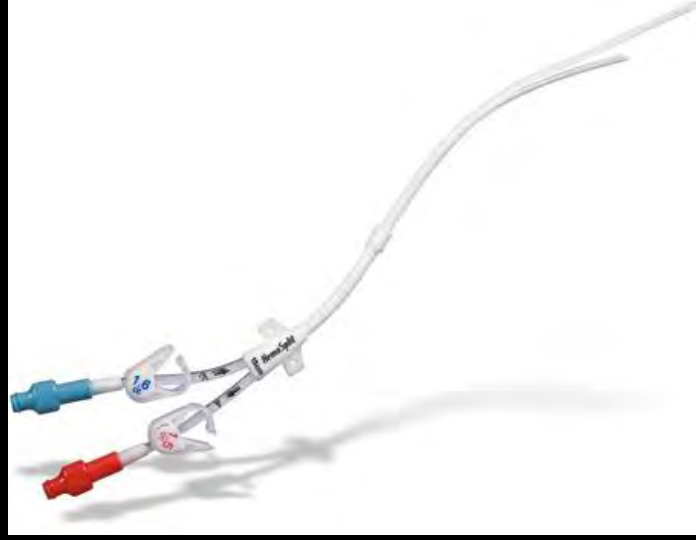

- Hemodiyaliz hastalarında damaryolu seçenekleri arasında son seçenektir.
- Katater üzerinde enfeksiyon yayılımını sınırlayan dakron keçe mevcuttur.
- Enfeksiyon oranı, geçici katatere göre düşüktür ve daha uzun süre kullanıma imkan tanır.

Hangi hastalarda uygulanmalı?

- Yaşam süresi beklentisi az ve genel durumu kötü hastalar,
- Ciddi kalp yetmezliği ve koroner iskemi bulguları izlenen hastalar,
- Hipotansif hastalar,
- Fistül ve greft seçeneklerini kullanmış veya bu yöntemlerin uygun olmadığı hastalar,
- Fistül ve greftin oluşturulmasının ve olgunlaşmasının uzun süre gerektireceği düşünülen hastalar,
- Ciddi periferik arter hastalığı olan hastalar.

Kalıcı Katater Uygulama Lokalizasyonları

- İnternal Juguler Ven
- Subklavian Ven
- Femoral Ven
- Vena Cava İnferior (Translomber Yaklaşım İle)
- Sağ Atrium (Torakotomi İle)

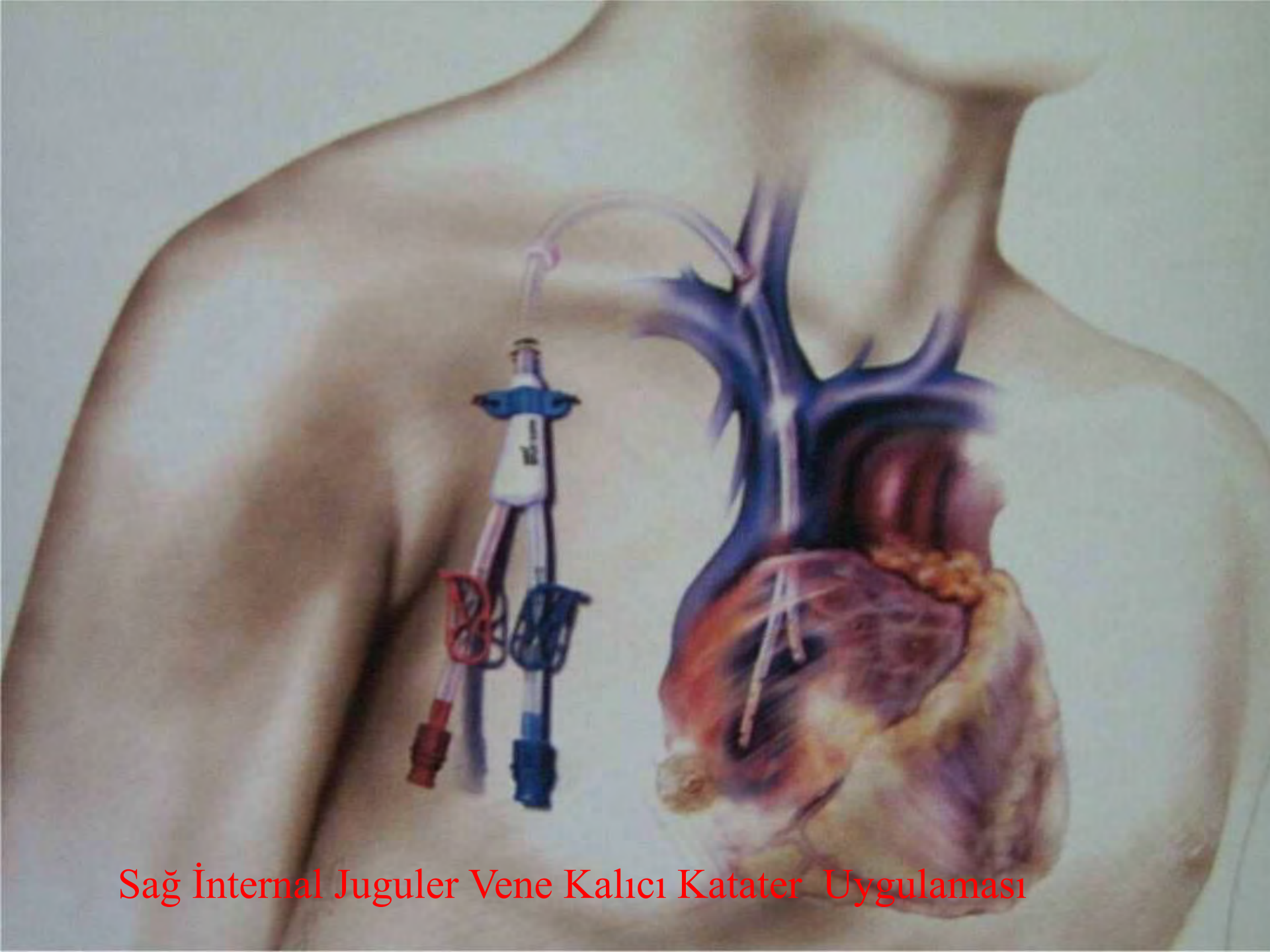

Sağ İnternal Juguler Vene Kalıcı Katater Uygulaması

Erken Komplikasyonlar	Geç Komplikasyonlar
Malpozisyon	Kataterin tıkanması
Hava embolisi	Katater enfeksiyonu/Endokardit/Sepsis
Pnömotoraks/ Ciltaltı amfizemi	Venöz Tromboz
Hemotoraks/Hemomediastenium	Pulmoner emboli
Arteriyel yaralanma	Santral Venöz Darlık
Kardiyak aritmi (VT,VF)	Kataterin Çıkması/Kırılması
Hidrotoraks/Şilotoraks	Arteriyal Pseudoanevrizma
Özefagus/ Trakeal yaralanma	Arterio-venöz fistül
Kalp Tamponadı	
Sinir hasarları	

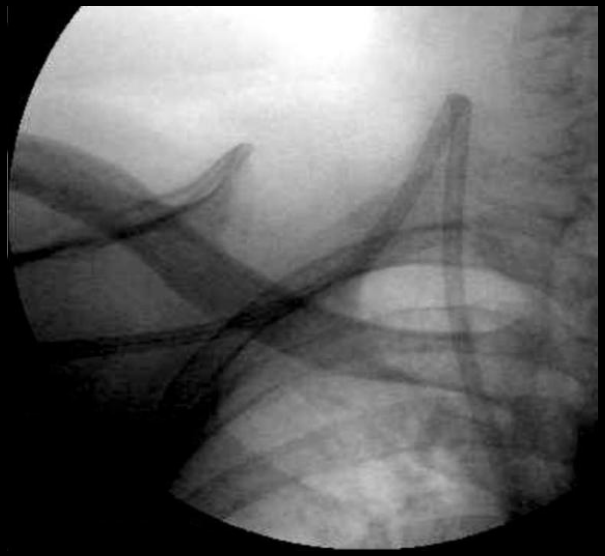

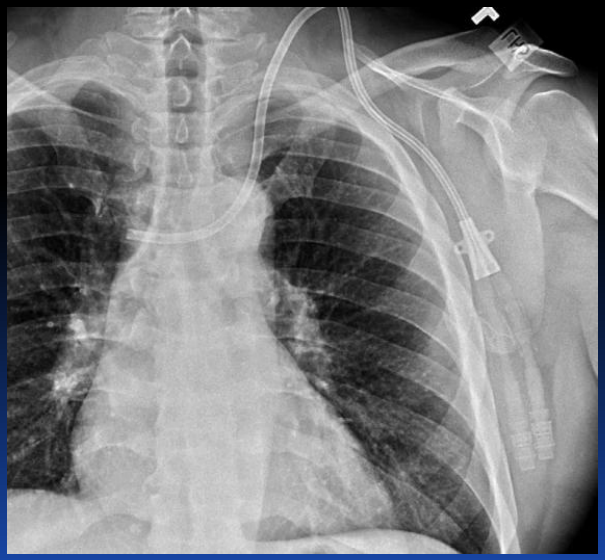

A-V FİSTÜL

- Oluşturulması kolaydır.
- Hastanın yaşam kalitesi yüksektir.
- Kullanım ömrü uzundur.
- Komplikasyonları az ve kabul edilebilir düzeydedir.
- Hemşire kullanımı kolaydır.
- Yeterli diyalize izin verir.
- Maliyeti düşüktür.

Bu sebeplerle hemodiyaliz için ALTIN STANDART tır.

Anamnez

- Önceki santral venöz katater uygulamaları
- Dominant kol
- Kalp pili öyküsü
- Ciddi kalp yetersizliği
- Arteriel ve venöz periferik katater öyküsü
- Diabetes Mellitüs
- Antikoagulant tedavi ve koagülasyon bozuklukları
- Hastanın yaşam süresi beklentisini etkileyen hastalıklar (malignite, koroner arter h., vb.)
- Vasküler giriş yolu öyküsü
- Kalp kapak hastalığı ve kapak protezi
- Kol, boyun ve toraksa yönelik cerrahi ve travma öyküsü

Fizik Muayene

- Periferik nabızların değerlendirilmesi
- Distal perfüzyonun değerlendirilmesi
- Her iki koldan yapılan TA ölçümü
- Kolda ödem ve çap farkının araştırılması,
- Kollateral venlerin varlığının araştırılması
- Cerrahi, travma ve venöz katater uygulamalarının oluşturduğu hasarların incelenmesi
- Kalp yetmezliği bulgularının araştırılması
- Turnike uygulanarak venöz yapının değerlendirilmesi

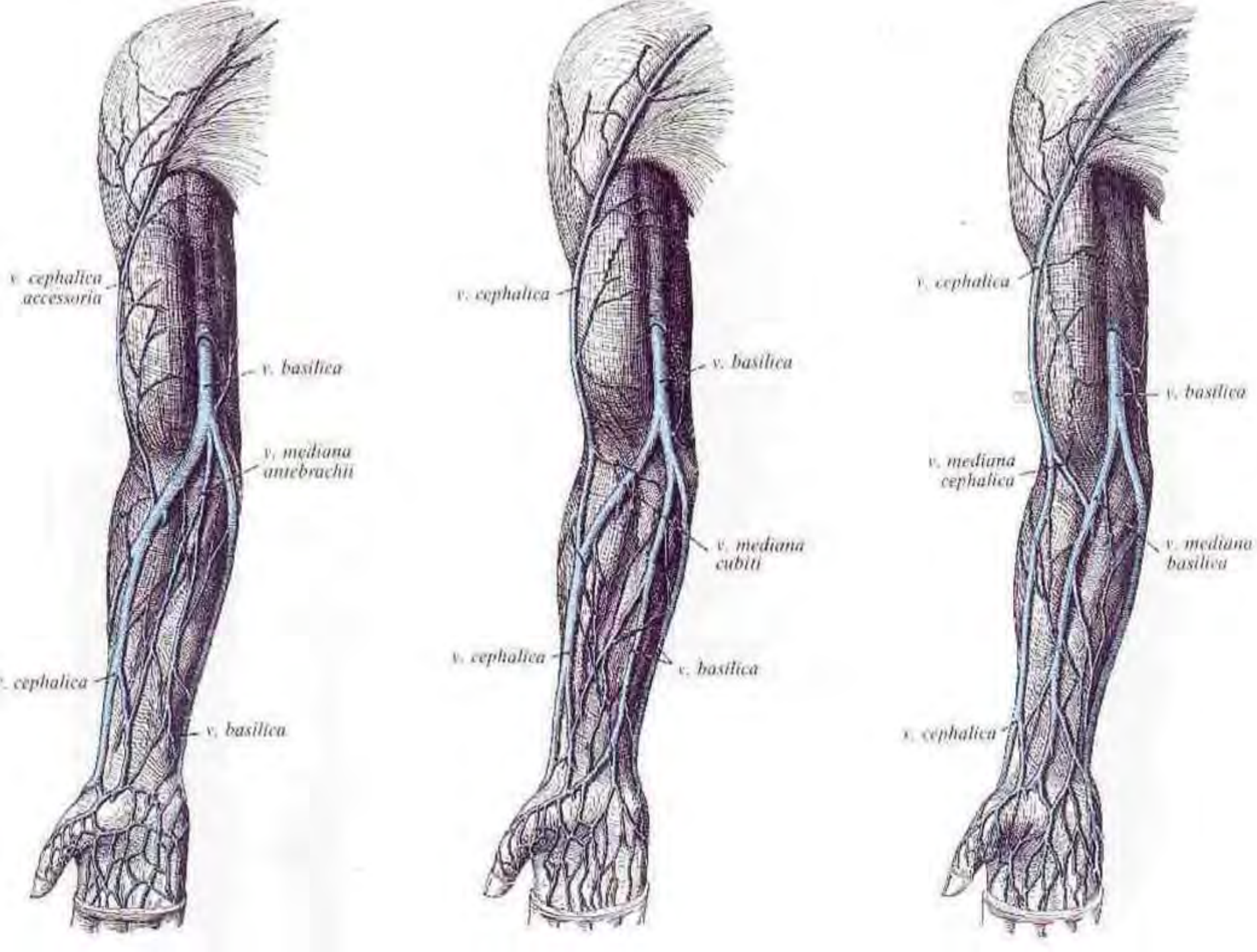
v. cephalica accessoria
v. basilica
v. mediana antebrachii
v. cephalica
v. basilica
v. cephalica
v. basilica
v. mediana cubiti
v. cephalica
v. basilica
v. cephalica
v. basilica
v. mediana cephalica
v. mediana basilica
v. cephalica

Renkli Doppler USG

- Renkli Doppler USG incelemesi günümüzde fizik muayenenin bir parçası haline gelmiştir.
- Fistül cerrahisi ile uğraşan her cerrah ultrasonu kullanabilmelidir.

Operasyon Öncesi Damar Haritalaması

Arteryel ve venöz sistemin anatomisi ve akım özellikleri değerlendirilir:

- Doğru operasyonun planlanabilmesini sağlar.
- Operasyon süresini azaltır.
- Operasyon başarısını artırır.

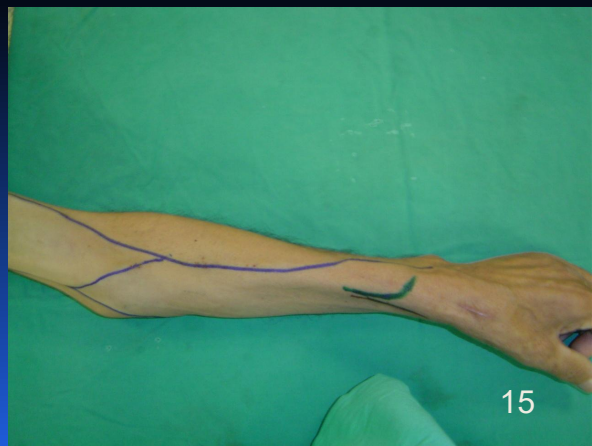

Venografi

- Anjiografi ünitesinde periferik venlerden kontrast madde verilerek yapılır.
- Santral venöz darlıkları göstermekte en başarılı yöntemdir.

Venografi kimlere yapılmalı?

- ✓ Girişim planlanan kolda;
  - ödem
  - kollateral venöz oluşumlar
  - diğer kola göre çap artışı
- ✓ Venöz drenajın olacağı tarafa subklavian venöz kateter veya kardiyak pacemaker takılma hikayesi
- ✓ Önceki venöz girişimlere veya aşırı şişmanlığa bağlı süperfisial venlerin devamlılığında şüphe
- ✓ Üst ekstremite, boyun ve göğüs bölgesinde cerrahi veya travma hikayesi

A-V Fistül Fizyolojisi:

- A-V fistül operasyonu ile arteryel basınçlı kan, direnç olmayan venöz sisteme açılır. Böylece arteryel akım 20-40 kat artar.

- Oluşan yüksek debili akım diyaliz için yeterli akımını sağlar.

A-V Fistül Cerrahi Prensibler

- Hastanın öncelikle non-dominant (az kullandığı) kolundan başlanır.
- Fistül oluşturulabilecek en uç bölgede oluşturulur. Kol verimli kullanılarak gitgide proksimale doğru ilerlenir.
- Özellikle gençlerde bir koldan en fazla sayıda fistül şansı yaratılmalıdır. Bir koldan uygun tekniklerle 3-4 fistül seçeneği yaratılabilir.

- Bir koldaki fistül seçenekleri bitirilmeden diğer kola geçilmemelidir.
- Yeterli thrill oluşmadan, hiçbir operasyona son verilmemelidir.
- Yapılan işlemin hasta için hayati bir operasyon olduğu unutulmamalıdır.
- HASTALARIN OPERASYONA DEĞİL **ÇALIŞAN VE KULLANILABİLİR** BİR FİSTÜLE İHTİYACI VARDIR.

A-V Fistül Debisini ve Operasyon Başarısını Etkileyen Faktörler

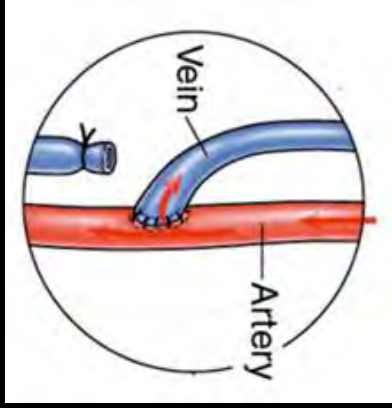

- TA: Fistül debisini etkileyen önemli faktörlerden biridir.
- Arter çapı: Fistül debisi ve fistülün erken dönem başarısı üzerine direkt etkilidir. Radio-sefalik fistüllerde, radial arter çapının en azından 2 mm olması istenir.
- Arterin esnekliği: Arterin esnekliği fistülün olgunlaşma süresini belirler. Arter çapının 1 ay içinde 2 mm"den 3-4 mm düzeyine artması beklenir. Diabetik ve aterosklerotik hastalarda bilek düzeyinde fistüller yeterli debiyi sağlamakta yetersizlik gösterebilir.

- Ven çapı: Ven çapının en az 2,5 mm, ideal olarak 3 mm ve üzerinde olması istenir.
- Venin genişleyebilirliği: Kan almak, ilaç ve serum vermek gibi uygulamalar, venöz sistemde fibrozis ve darlıklar oluşturabilir.
- Anastomozun çapı: Fistül debisini ve ele giden kan akımı miktarını belirler.
- Kanın Akışkanlığı
- Santral Venöz Direnç: Venöz sistemdeki direnç miktarı arttıkça fistül debisi artmakta zorlanır.

Fistül Olgunlaşması Nedir?

- Venin genişlemesi: Operasyon sonrası venöz sistemde oluşan basınç ve yüksek debi venleri genişletir. Bu genişlemenin, yaklaşık 1-2 ay içinde, kanülasyon için uygun çap olan 6 mm ye ulaşması istenir.
- Ven duvarının kalınlaşması: Normal ven duvarı çok incedir ve iğne girişlerine dayanıksızdır. Basıncı artan venlerin duvarı kalınlaşarak , tekrarlayan iğne girişlerine dayanıklı bir yapıya dönüşür.
- Fistül debisinin artması: Operasyon sonrası venöz sistemin genişlemesiyle birlikte, arteryel yapıda da dilatasyon başlar. Arteryel ve venöz yapıdaki dilatasyon ile birlikte venöz direncin azalması fistül debisini artırır.

Anatomik Lokalizasyona göre fistüller:

Önkol Fistülleri

- Snuff-box
- Radio-sefalik
- Ulnar-bazilik

Dirsek Fistülleri

- Brakio-sefalik
- Brakio-bazilik (Bazilik Ven Transpozisyonu veya Basilik Ven Yüzeyelleştirme ile)

Radio-Sefalik AVF

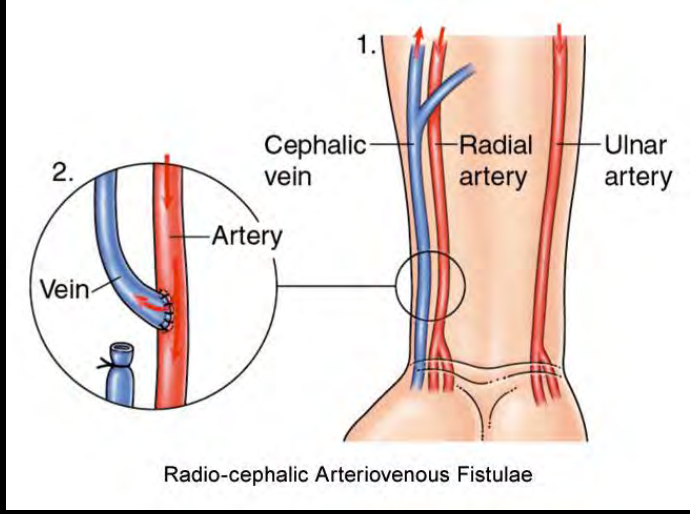

Radio-cephalic Arteriovenous Fistulae

Avantajları:

- Oluşturulması kolaydır. Ön kolda radial arter ile sefalik ven yüzeyeldir ve birbirine yakındır.
- Uzun kullanım süresine sahiptir.
- Geniş kullanım alanı mevcuttur.
- Revizyon imkanı vardır.
- Fistül debisi genellikle ideal sınırlardadır.
- İskemik komplikasyonlar nadiren görülür.

Dezavantajları:

- Erken başarısızlık ve tromboz oranları yüksektir.
- Matürasyon sorunları izlenebilir.
- Olgunlaşması için daha uzun süre gerekir.

Snuff-Box (Enfiye Çukuru)

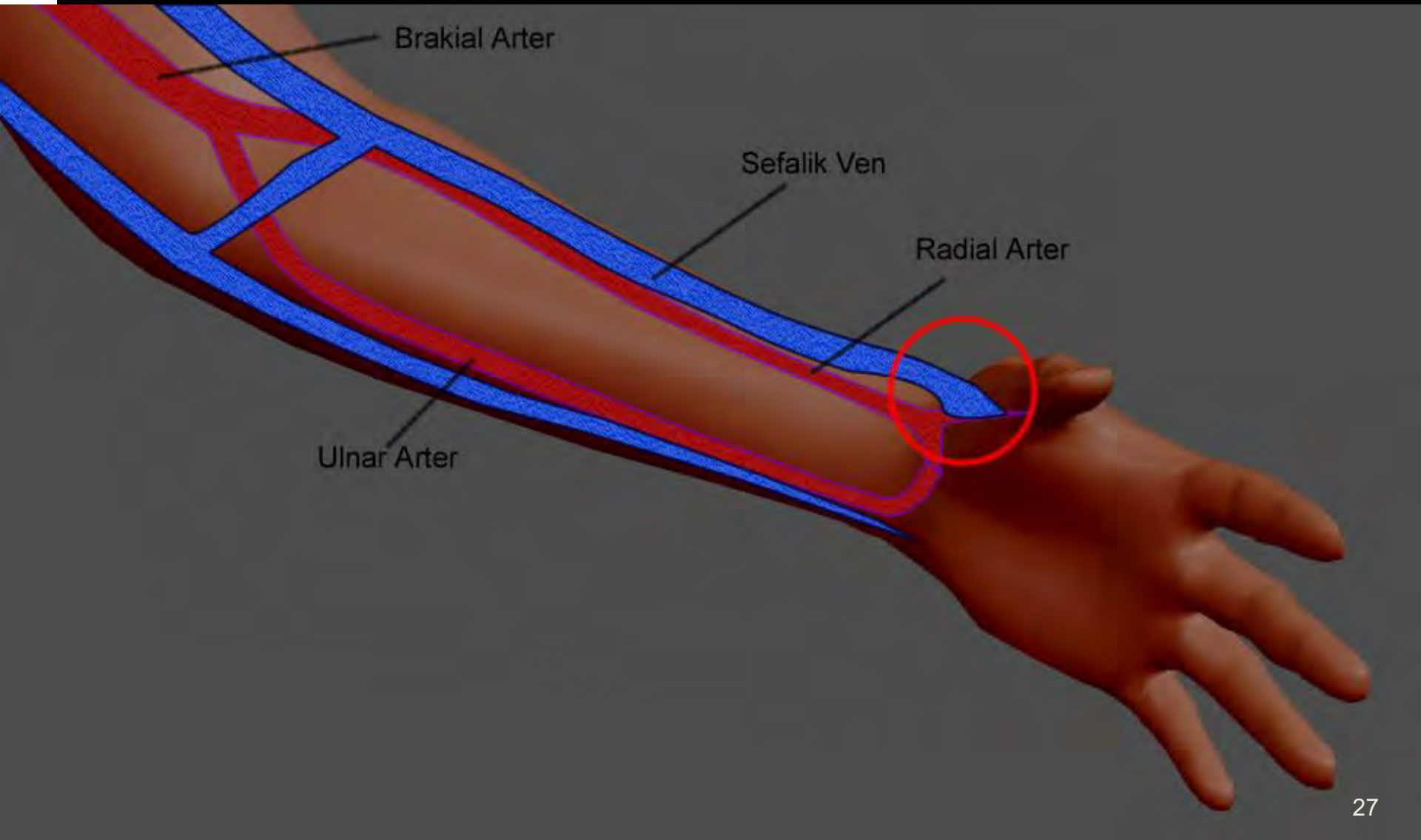

Bilek Radio-Sefalik

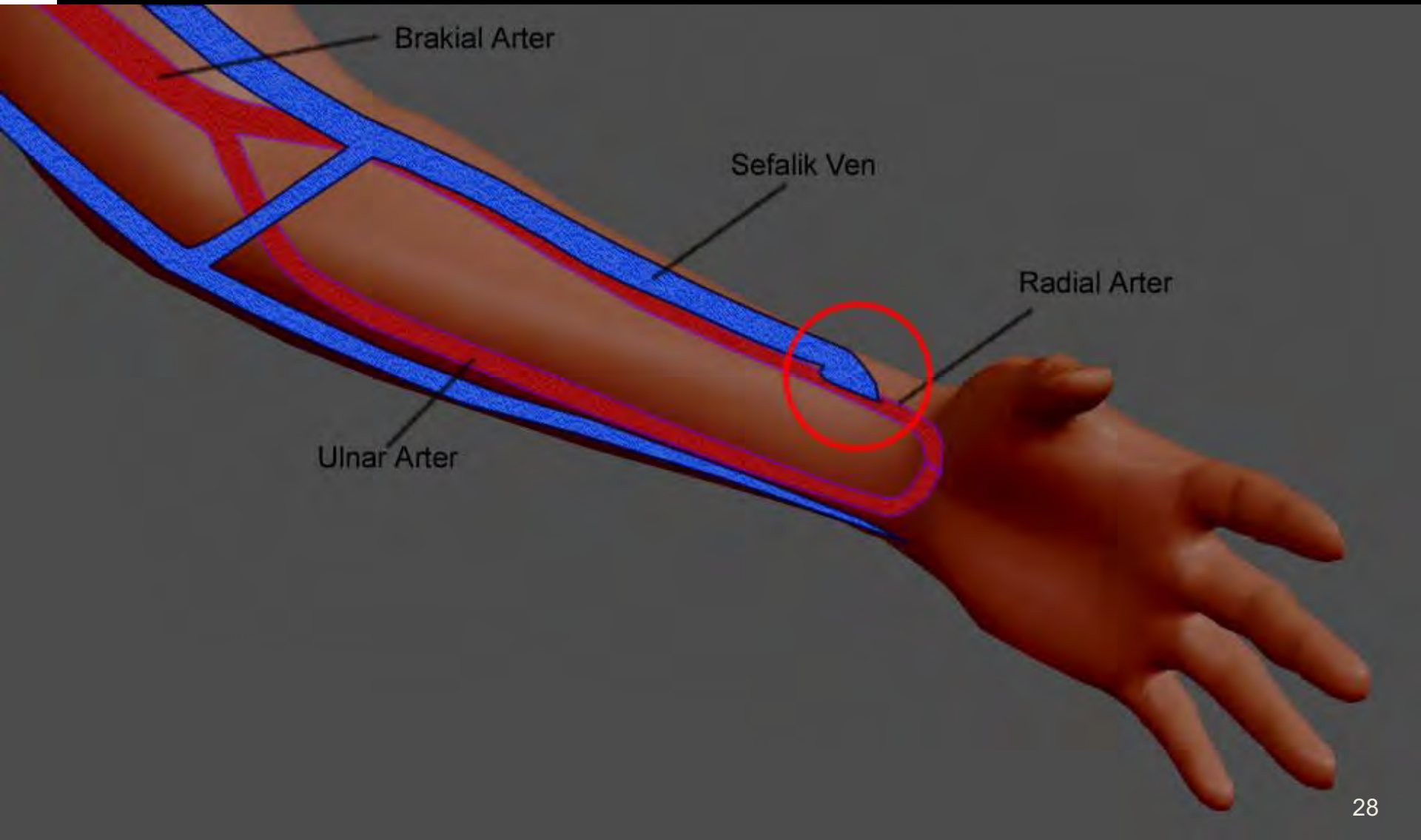

Önkol Ortası Radio-Sefalik

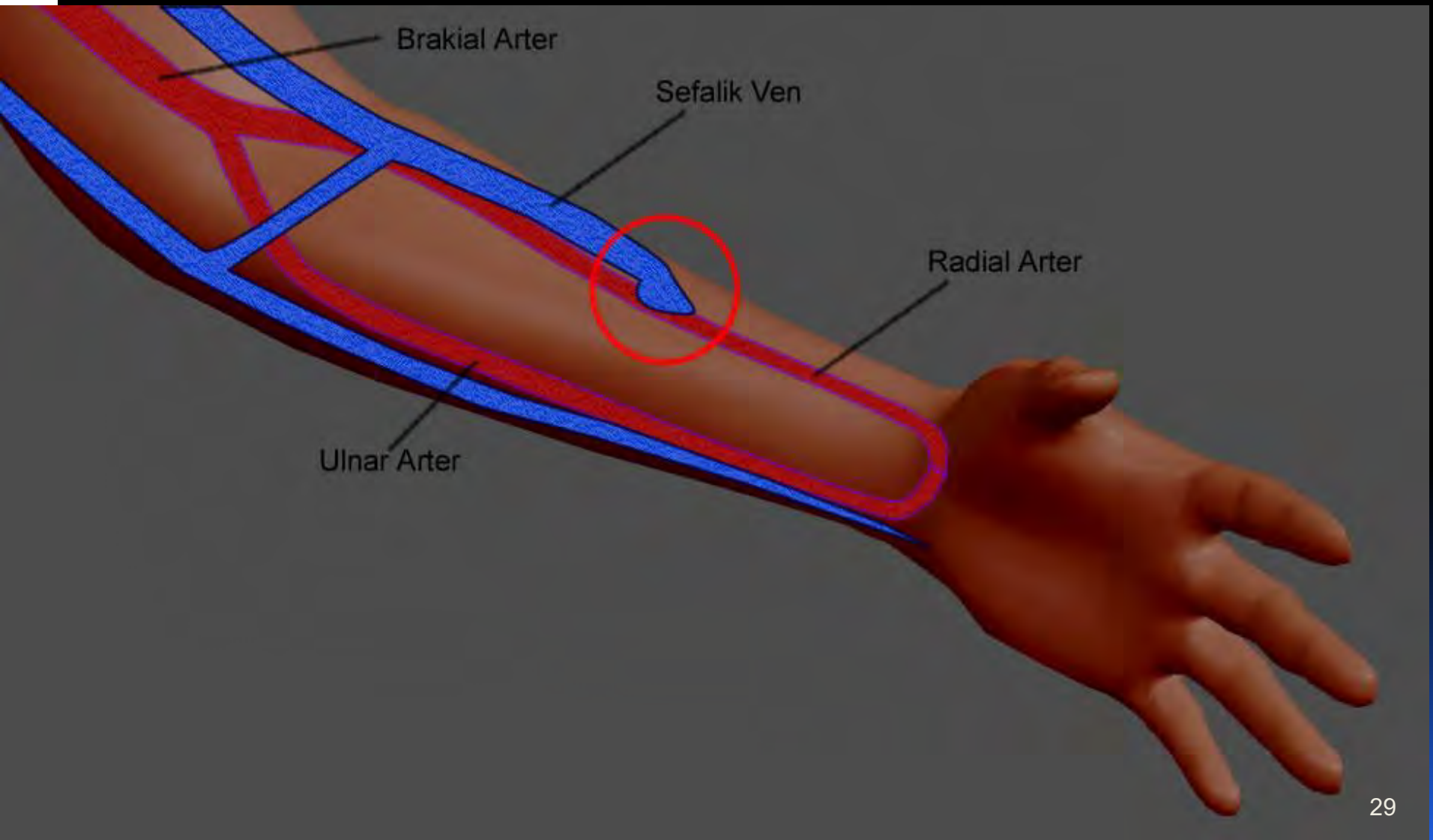

Dirsek Önü Radio-Sefalik

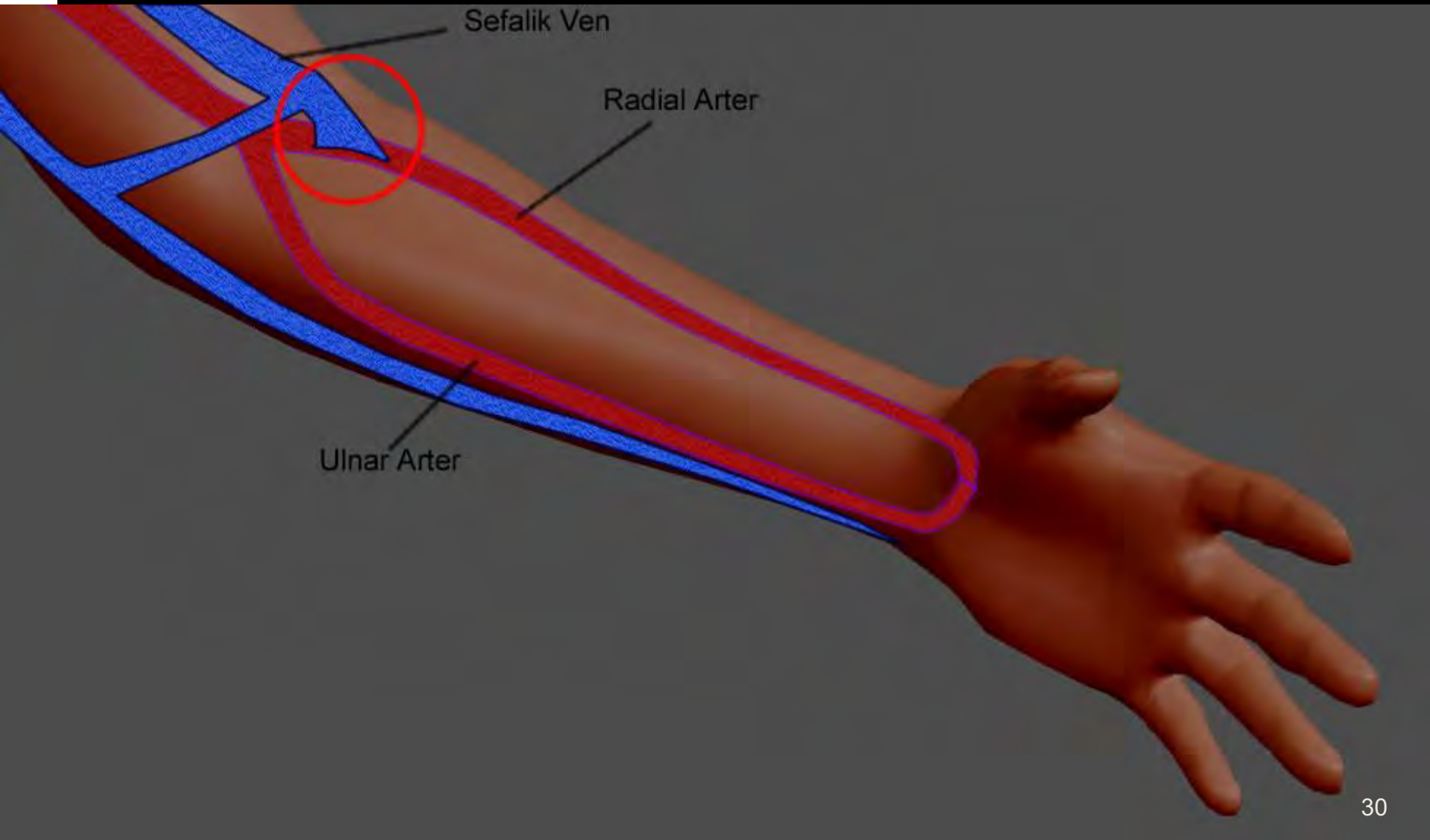

Brakio-Sefalik

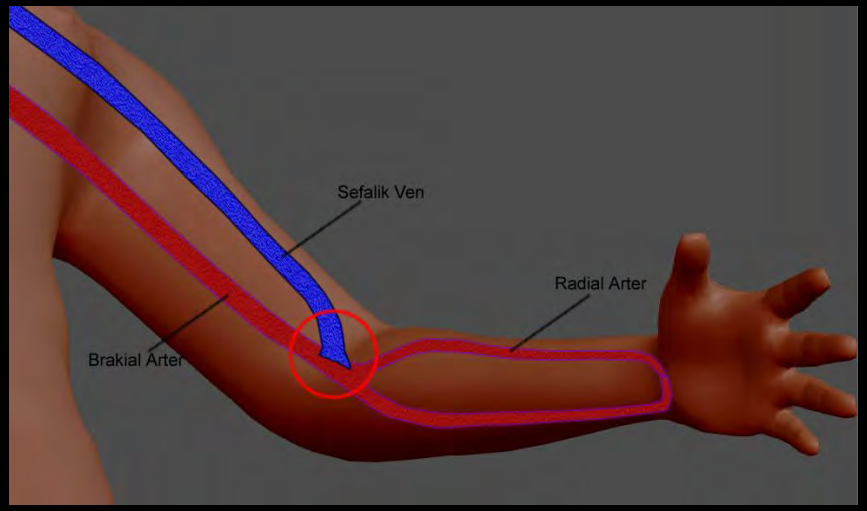

Avantajları:

- Genellikle yeterli fistül debisine hızla ulaşılır.
- Maturasyon sorunu nadiren izlenir.

Dezavantajları:

- Uzun dönem kullanımda anevrizma gelişimi gösterir.
- Yüksek debili fistüle dönüşme ihtimali yüksektir.
- Ponksiyon için alan sınırlıdır.
- Özellikle obes hastalarda kullanım sorunları izlenebilir.

Brakio-Bazilik

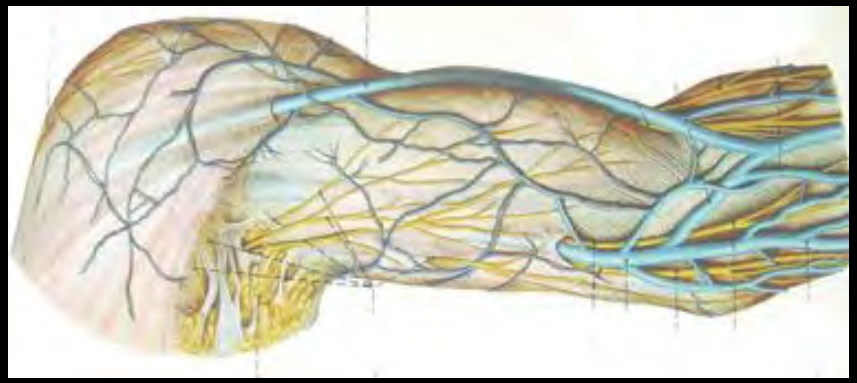

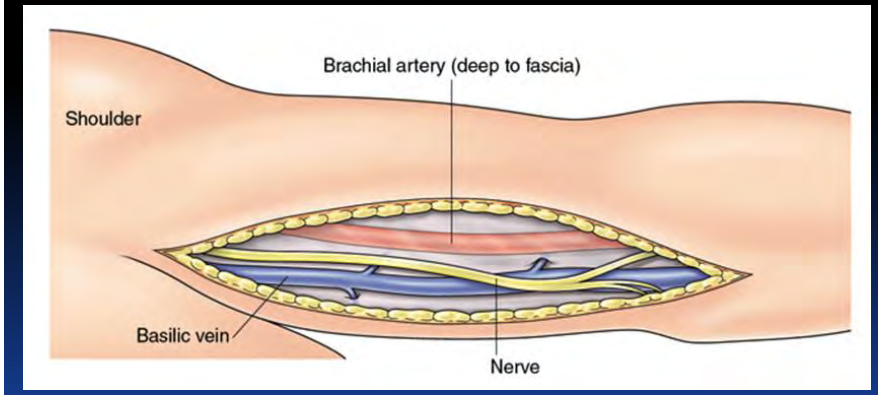

- Önkolda veya dirsekte sefalik venin uygun olmadığı durumlarda, bazilik ven önemli bir venöz seçenektir.
- Bazilik ven dirsek proksimalinde fasia altında ve derinden seyreder.
- Bu sebeple brakio-bazilik fistüllerin rahatlıkla kullanımı için bazilik venin yüzeyelleştirilmesi veya transpozisyon uygulanması gerekir.
- Bu tekniklerin uygulanmadığı brakio-bazilik fistüllerde kullanım zorluğu, sinir ve arteryel zedelenme riskleri mevcuttur.

Bazilik Ven Transpozisyonu

Bazilik Ven Transpozisyonu

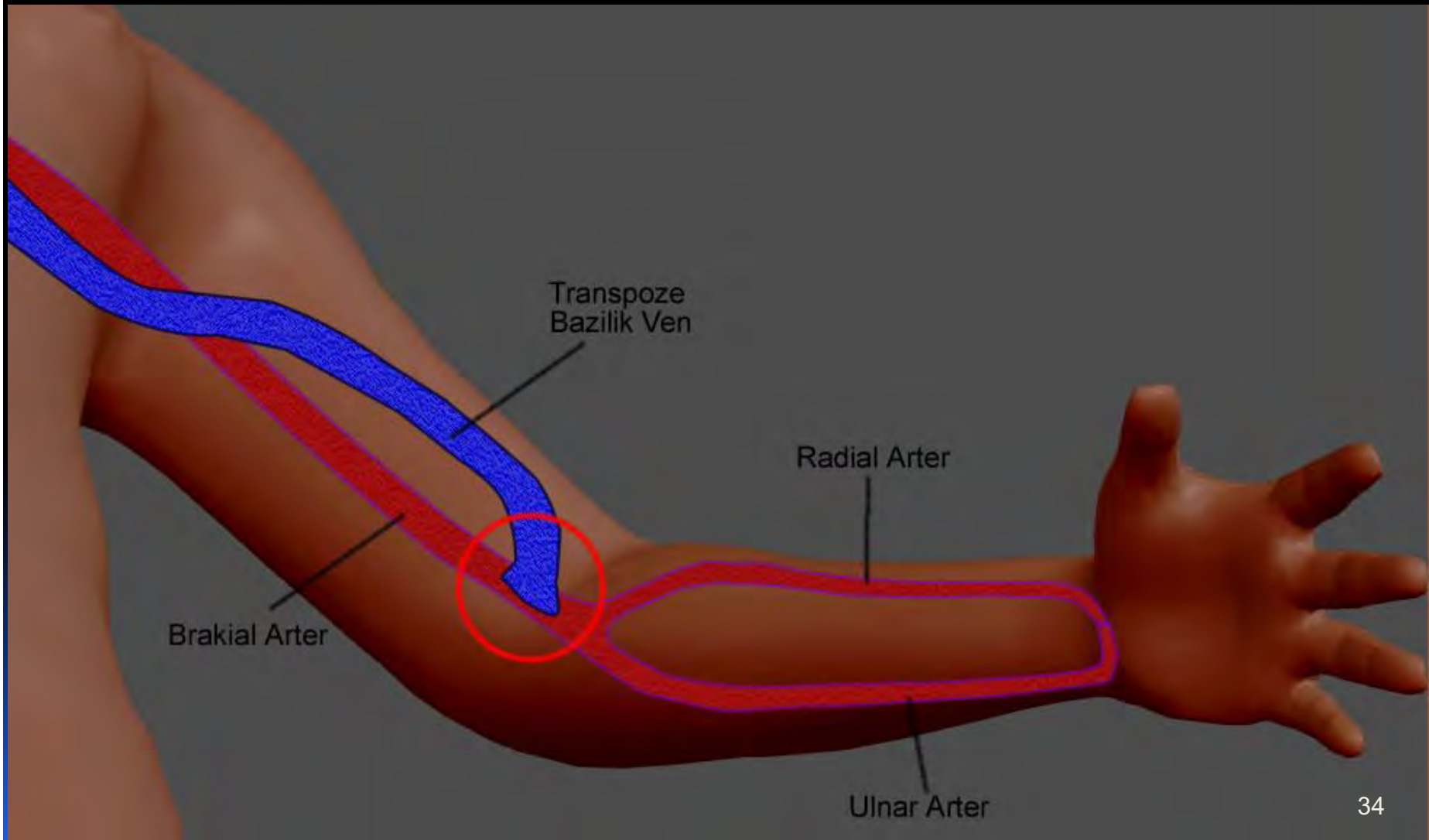

Bazilik Ven Yüzeyelleştirilmesi

- Anastomozu takiben, ikinci bir insizyonla, bazilik venin fasia altından, ciltaltına alınmasıdır.

AVANTAJLARI:

- Daha küçük insizyon ve doku harabiyeti ile oluşturulması daha pratiktir.
- Başarı oranı daha yüksektir.
- Damar açılanmaları daha fizyolojiktir.
- Daha geniş kullanım alanı oluşturur.
- Yara iyileşmesi sorunları nadirdir.
- Yan yan anastomoz tekniği ile erken kullanım imkanı tanıyabilir.

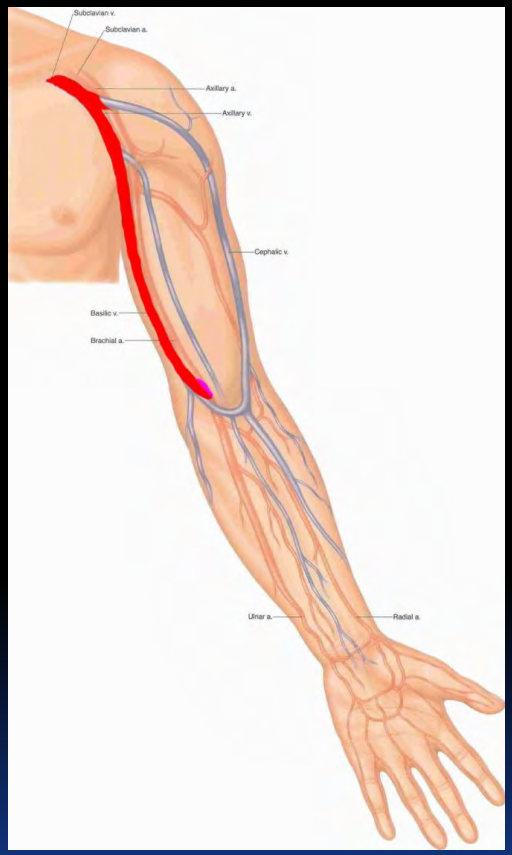

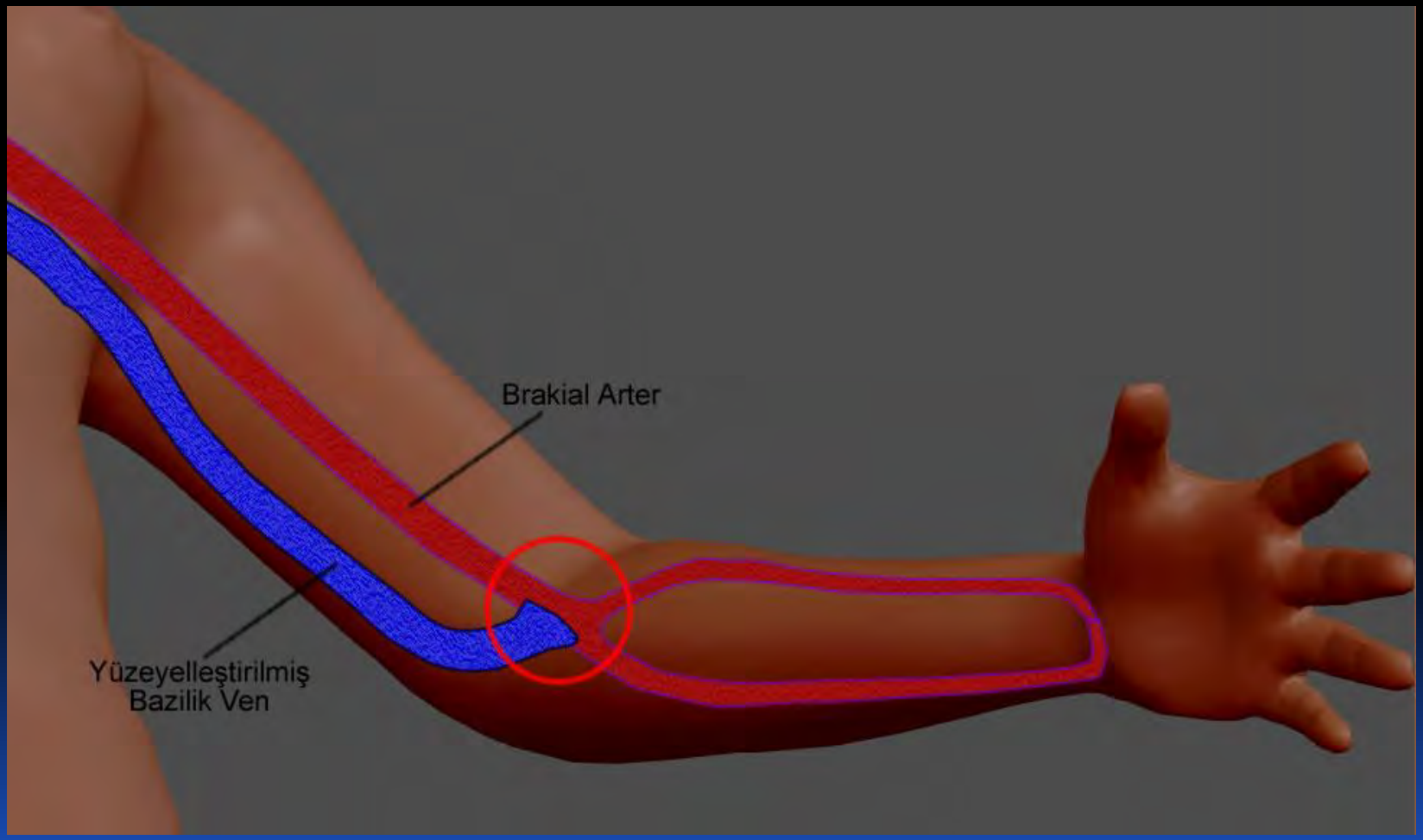
Brakial Arter
Yüzeyelleştirilmiş
Bazilik Ven

Annals of Vascular Surgery

- Superficialization of the Basilic Vein Technique in Brachiobasilic Arteriovenous Fistula: Surgical Experience of 350 Cases During 4 Years Period
- Ali Kubilay Korkut and Mesut Kosem
- Ann Vasc Surg 24(6):6 (2010), PMID 20471784
- Background: The primary use of autogenous arteriovenous fistula for chronic hemodialysis patients is recommended by the National Kidney Foundation-Dialysis Outcomes Quality Initiative practice guidelines (Am J Kidney Dis 2001;37(1 Suppl. 1):S7-S64; Am J Kidney Dis 1997;30(4 Suppl. 3):S150-S191). Brachiobasilic arteriovenous fistula offers excellent access in difficult cases. Many surgical techniques have been described to create brachiobasilic fistula. The purpose of this study was to present and discuss the technique of superficialization of the basilic vein in brachiobasilic arteriovenous fistula with long-term results of 350 cases. Methods: A total of 375 brachiobasilic arteriovenous fistulas were constructed with superficialization of the basilic vein technique. Of these, 350 fistulas were used in hemodialysis (93.3%). One hundred fifty-five (44%) patients were male, 195 (56%) were female. Mean age was 57.8 (range, 18-88) years. A 2-cm longitudinal incision was made in antecubital fossa to expose brachial artery and basilic vein under local anesthesia. A separate second skin incision (4-6 cm) was done to explore proximal part of the basilic vein. Side branches of the basilic vein were isolated and ligated carefully using this second skin incision. The basilic vein was divided in antecubital fossa and brought over the fascia through the subcutaneous tunnel at the same anatomical position. Anastomosis was performed with end-to-side technique. Results: Mean follow-up was 48 months (range, 2-84). The mean time to first puncture and use of the fistula time was 52 days (range, 25-75). Bleeding required surgical exploration which occurred in 3 (0.9%) patients. Primary patency of basilic vein superficialization fistulas was 92%, 78%, 64%, and 54% at 1, 2, 3, and 4 years, respectively. Secondary patency was 93%, 81%, 66%, and 56% at 1, 2, 3, and 4 years, respectively. Conclusion: Superficialization of the basilic vein technique is a logical alternative method of the basilic vein transposition. Superficialization requires less extensive skin incision and surgical dissection. Long-term patency was good.
- DOI: 10.1016/j.avsg.2010.02.013

- Cilt insizyonu

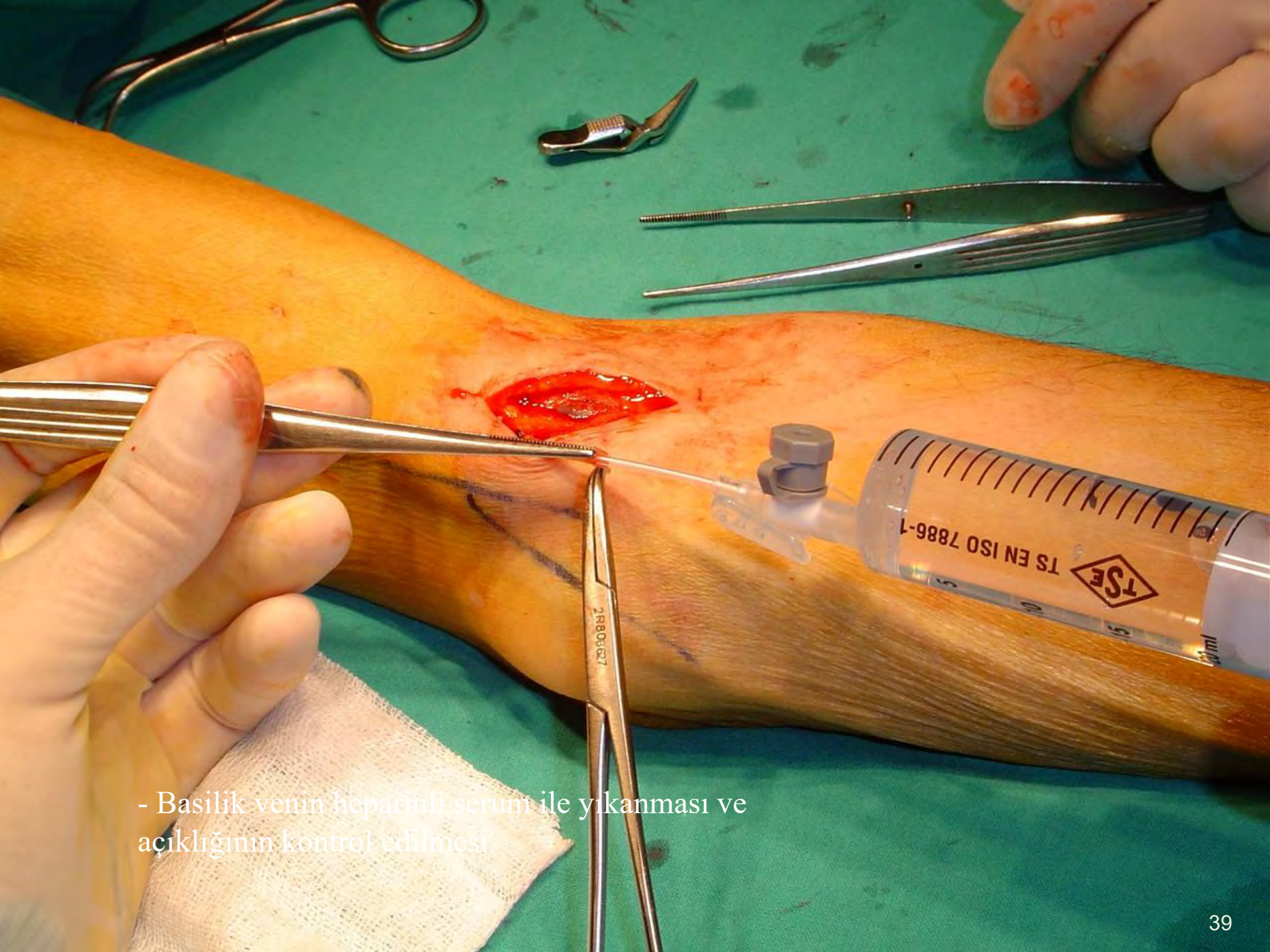

- Basilik venin heparinli serum ile yıkanması ve açıklığının kontrol edilmesi

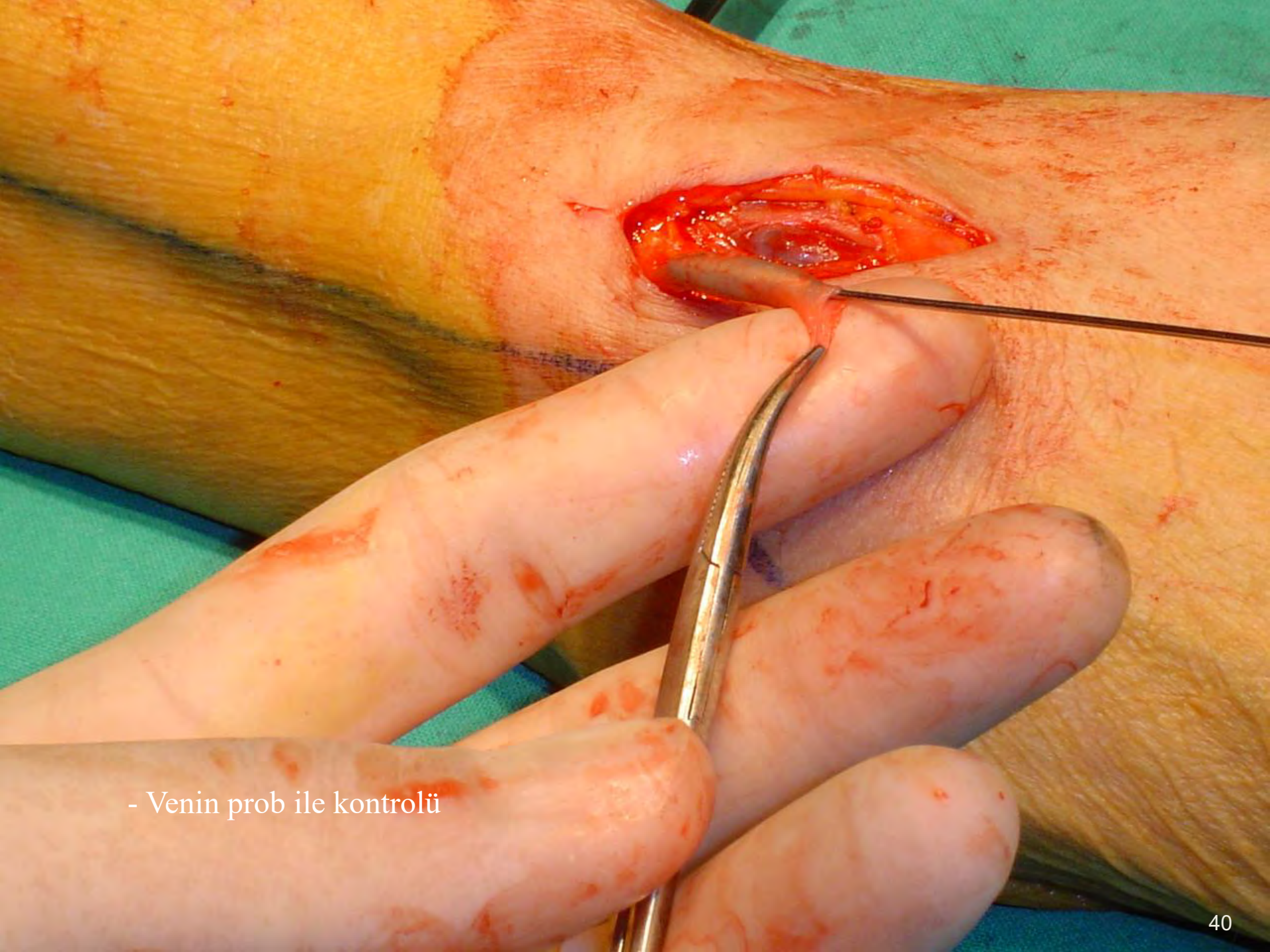

- Venin prob ile kontrolü

- Arterin askıya alınması

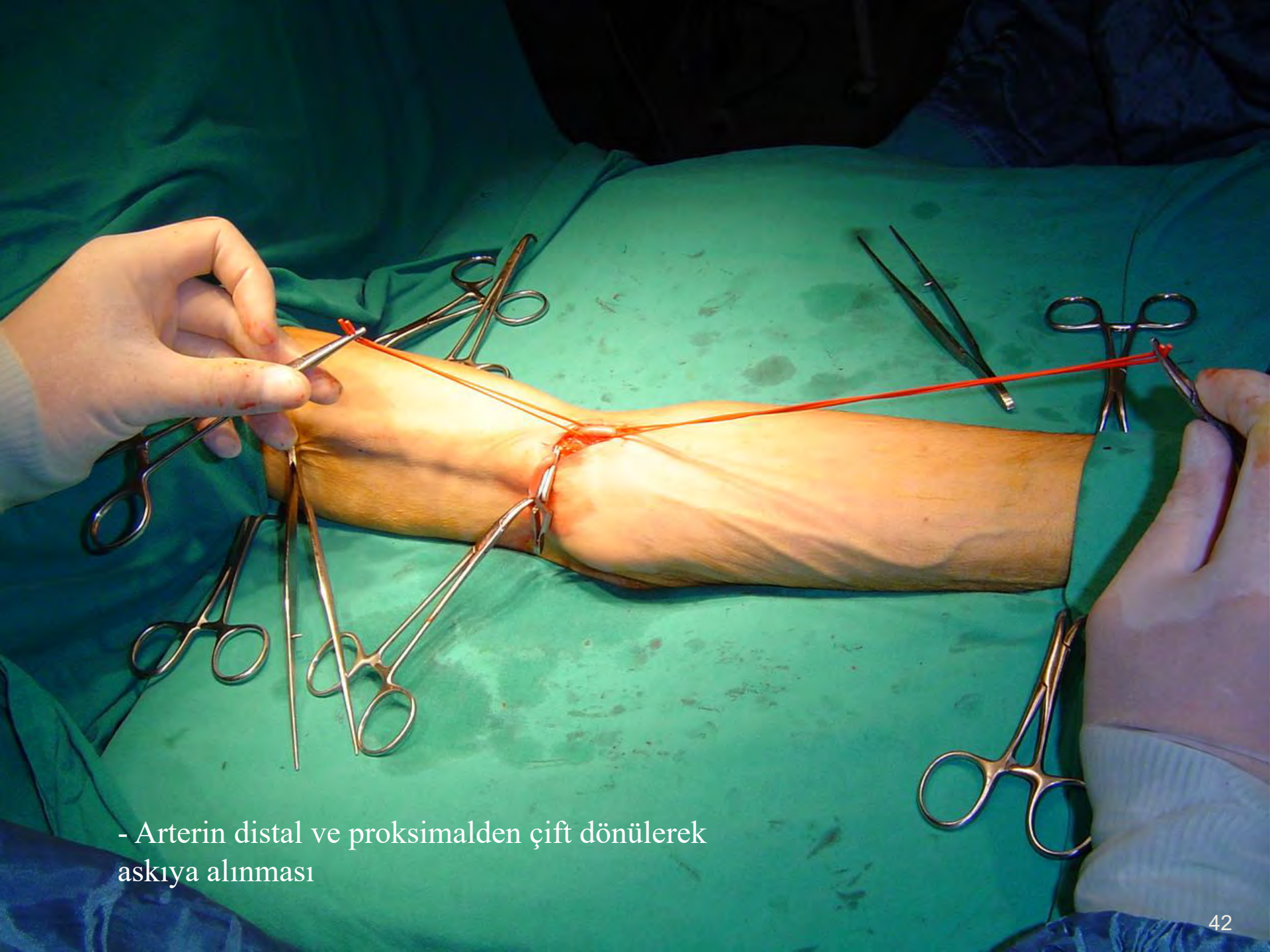

- Arterin distal ve proksimalden çift dönülerek askıya alınması

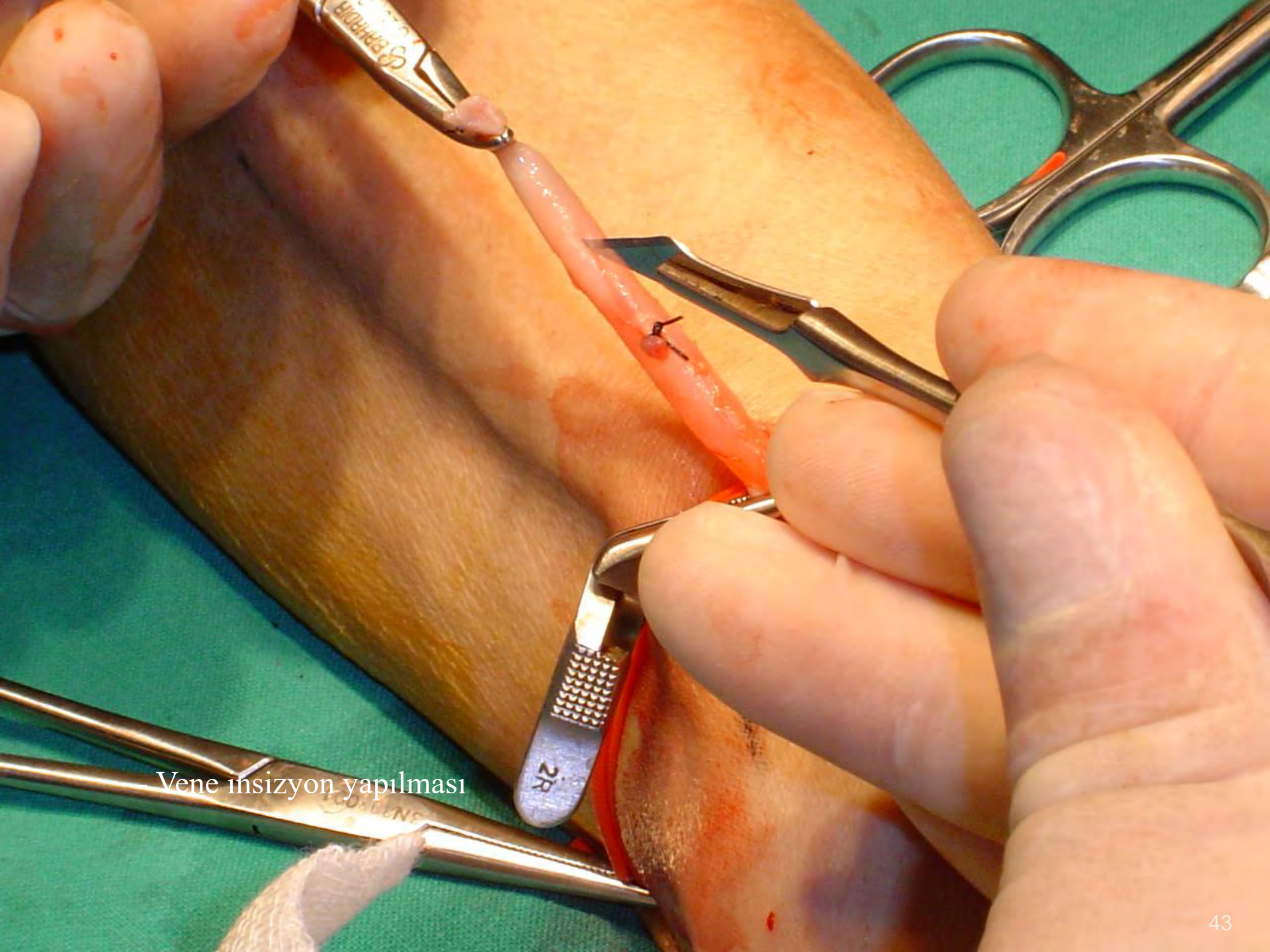

Vene insizyon yapılması

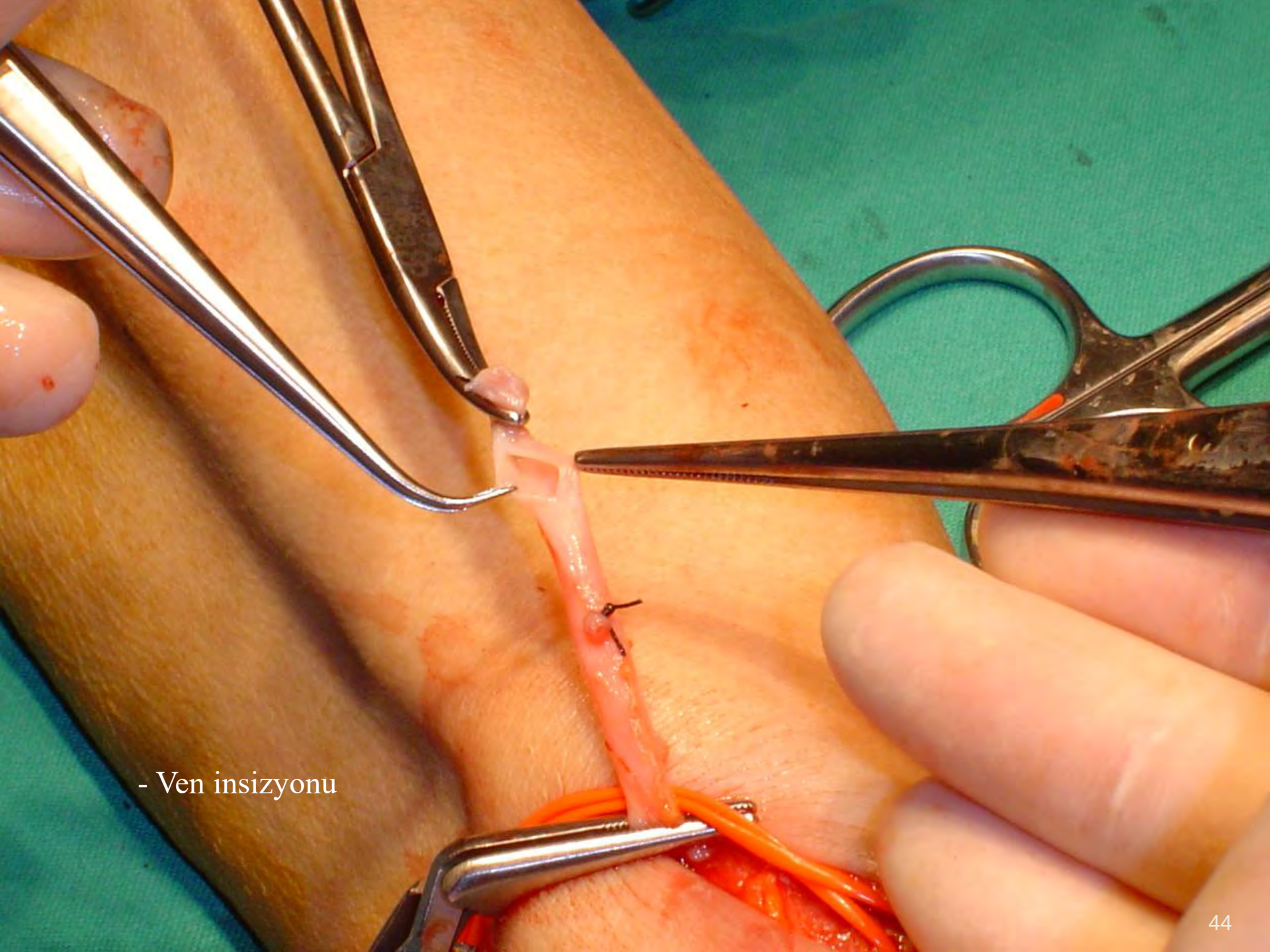
- Ven insizyonu

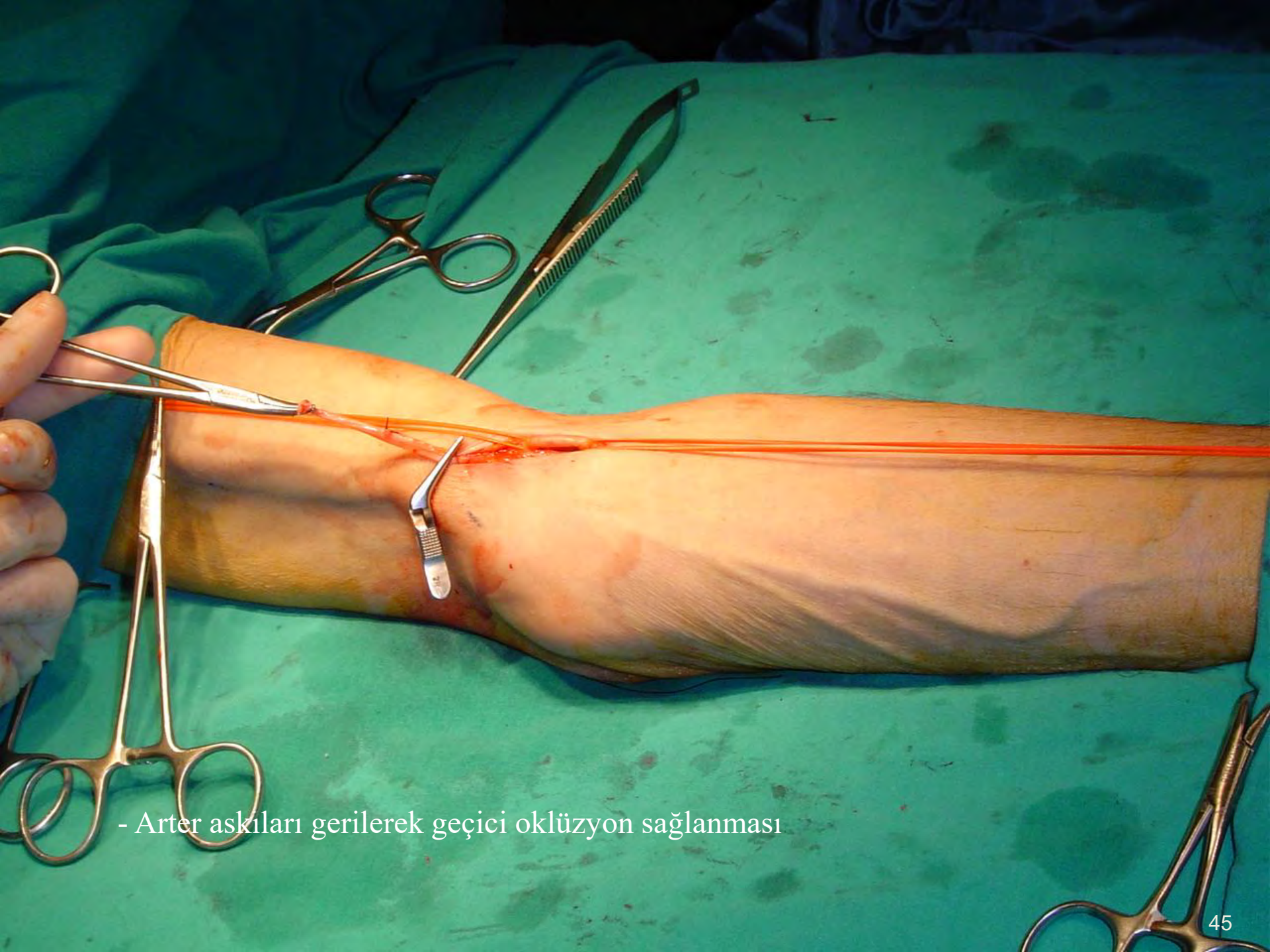

- Arter askıları gerilerek geçici oklüzyon sağlanması

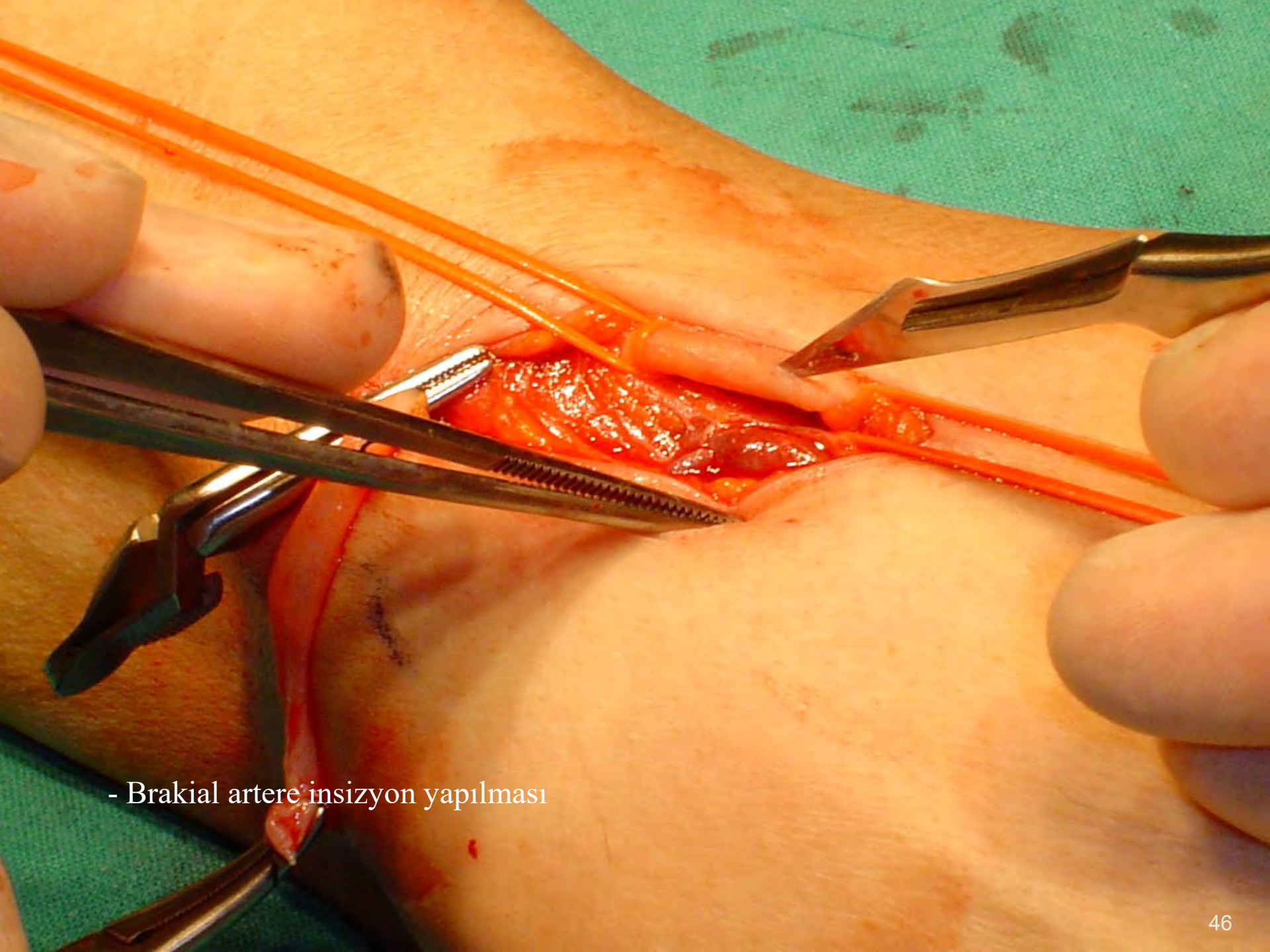

- Brakial artere insizyon yapılması

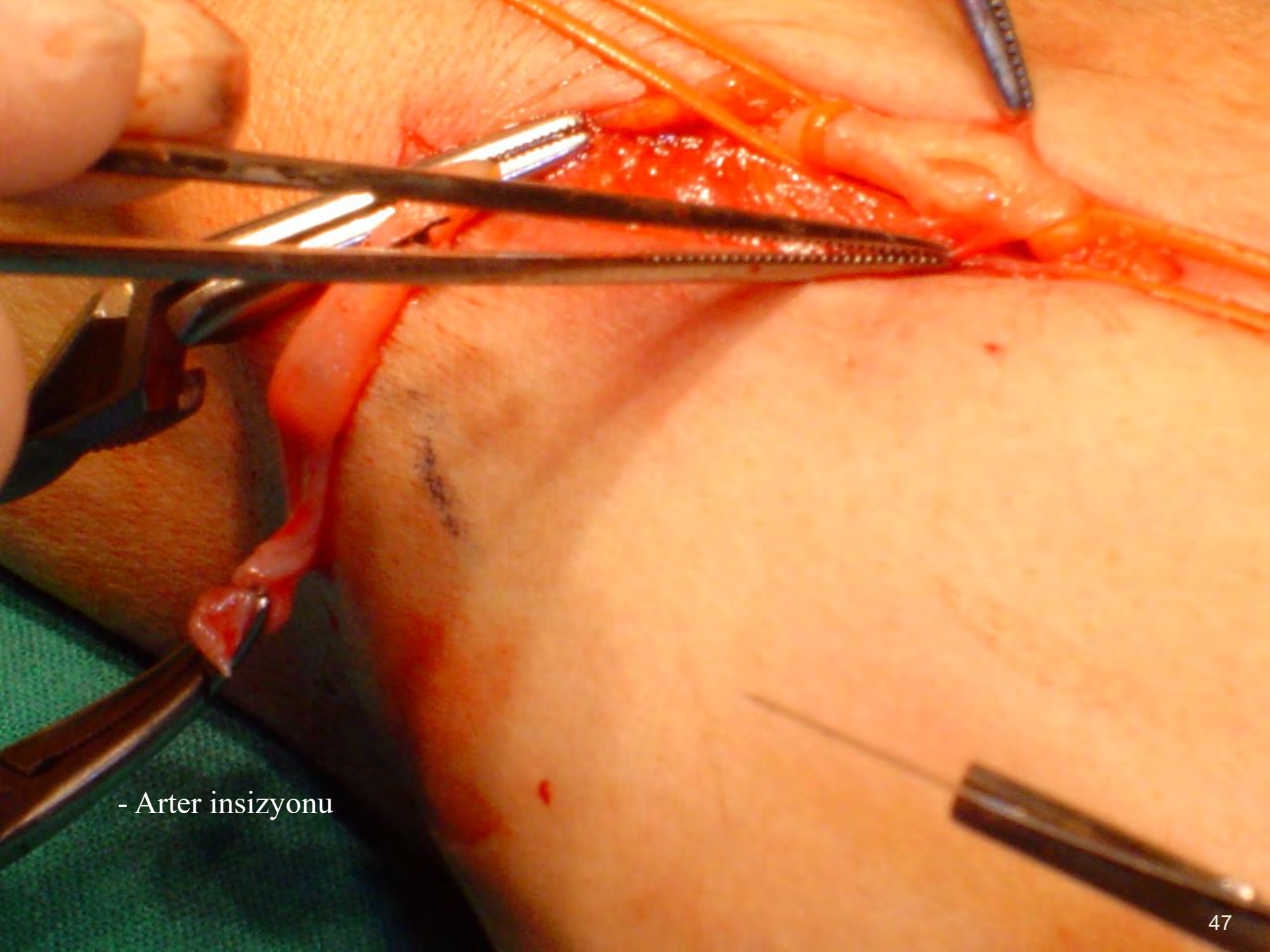
- Arter insizyonu

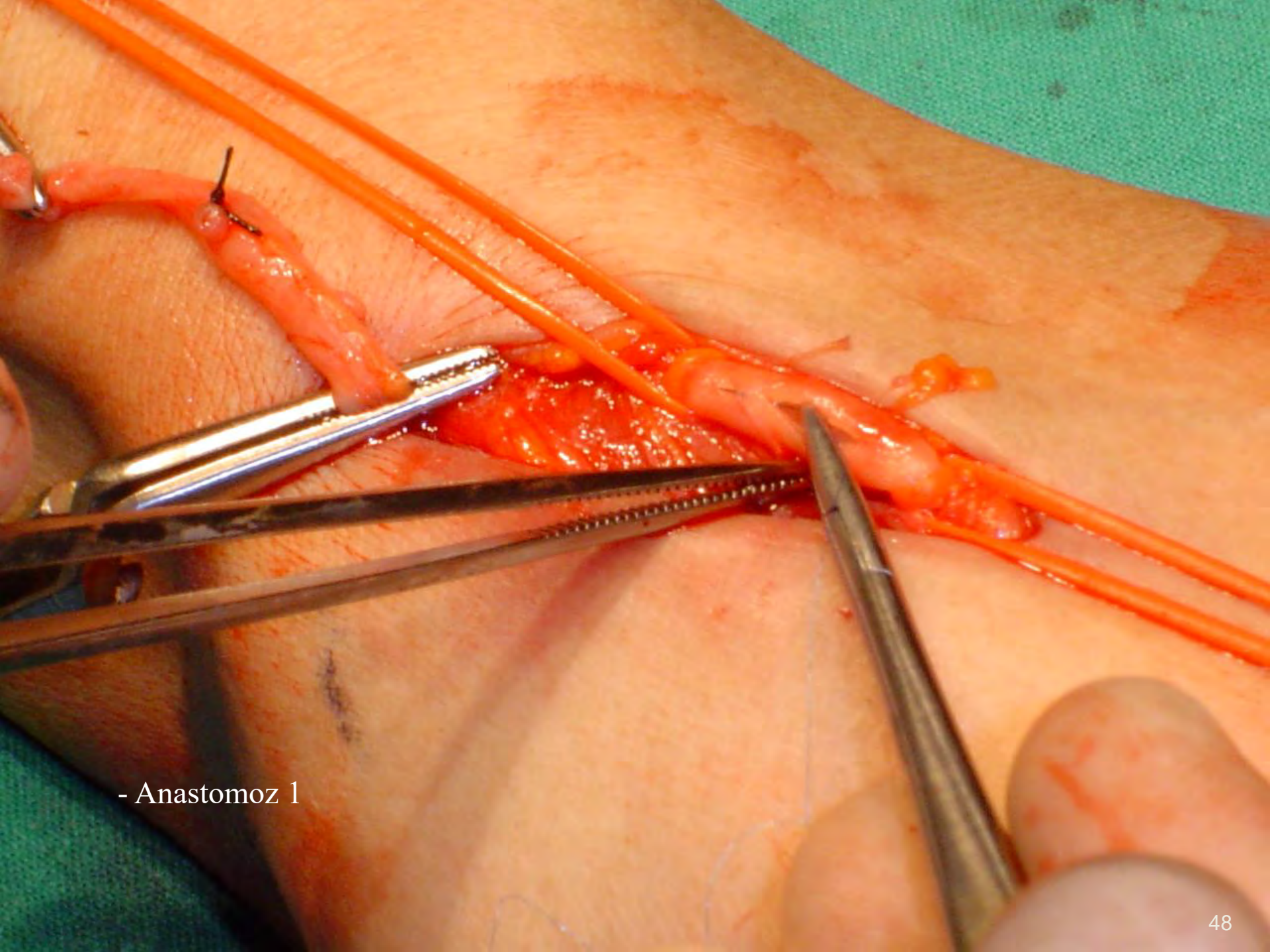

- Anastomoz 1

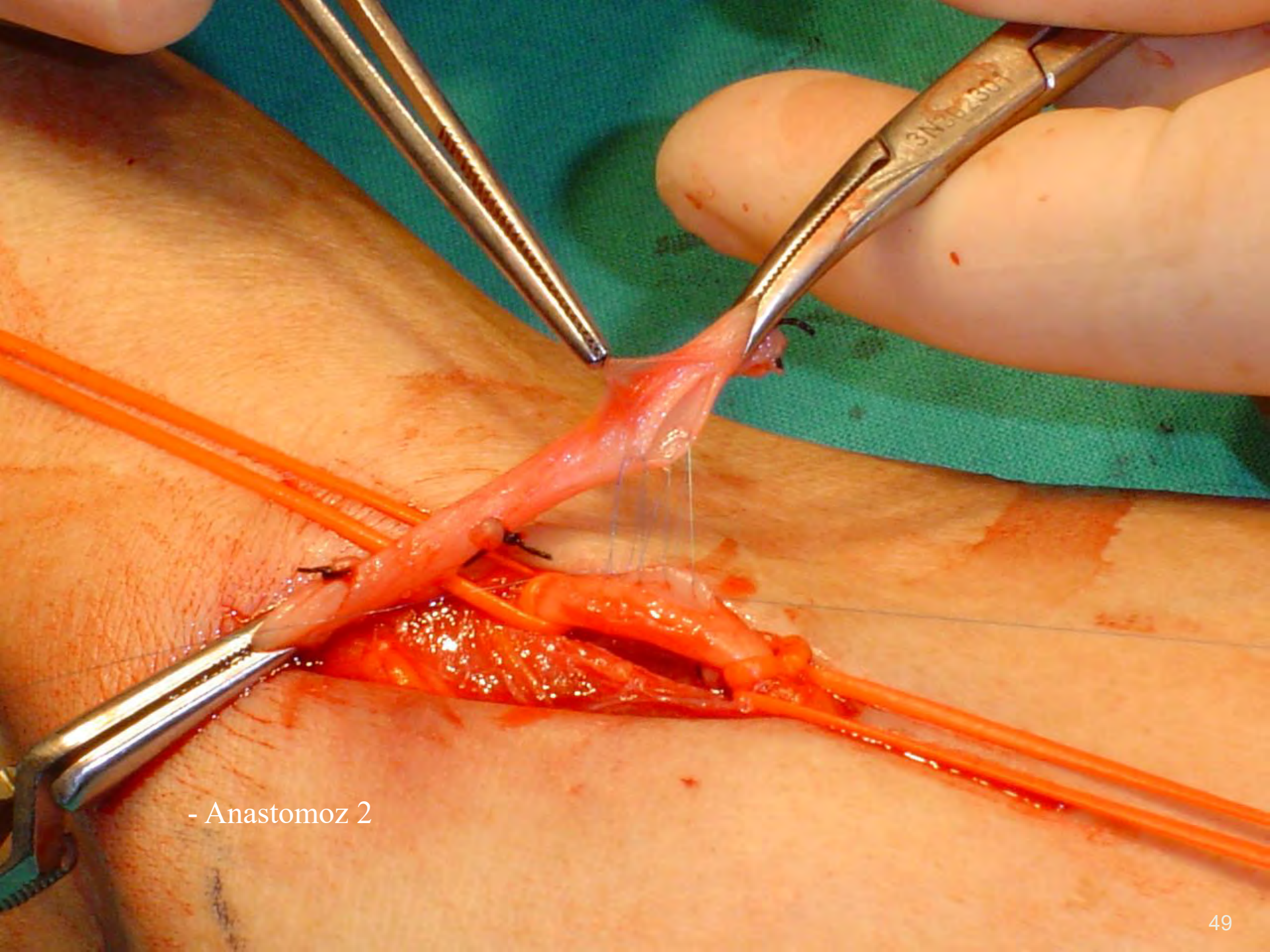

- Anastomoz 2

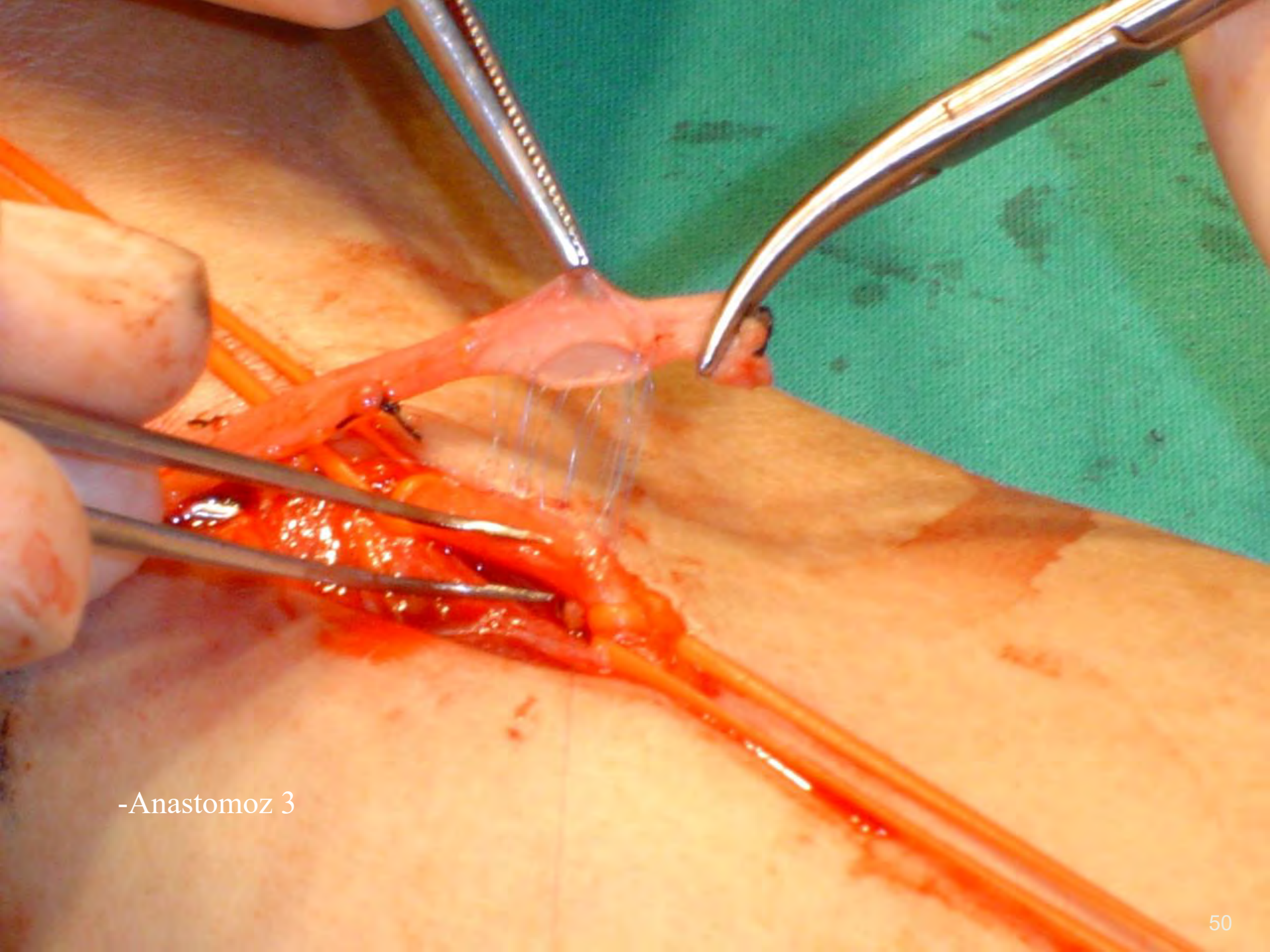

-Anastomoz 3

- Anastomozun tamamlanmasıyla düğümlerin atılması

- Yeterli thrill oluştuktan sonra ven distalinin bağlanarak anastomozun end-to-side hale getirilmesi

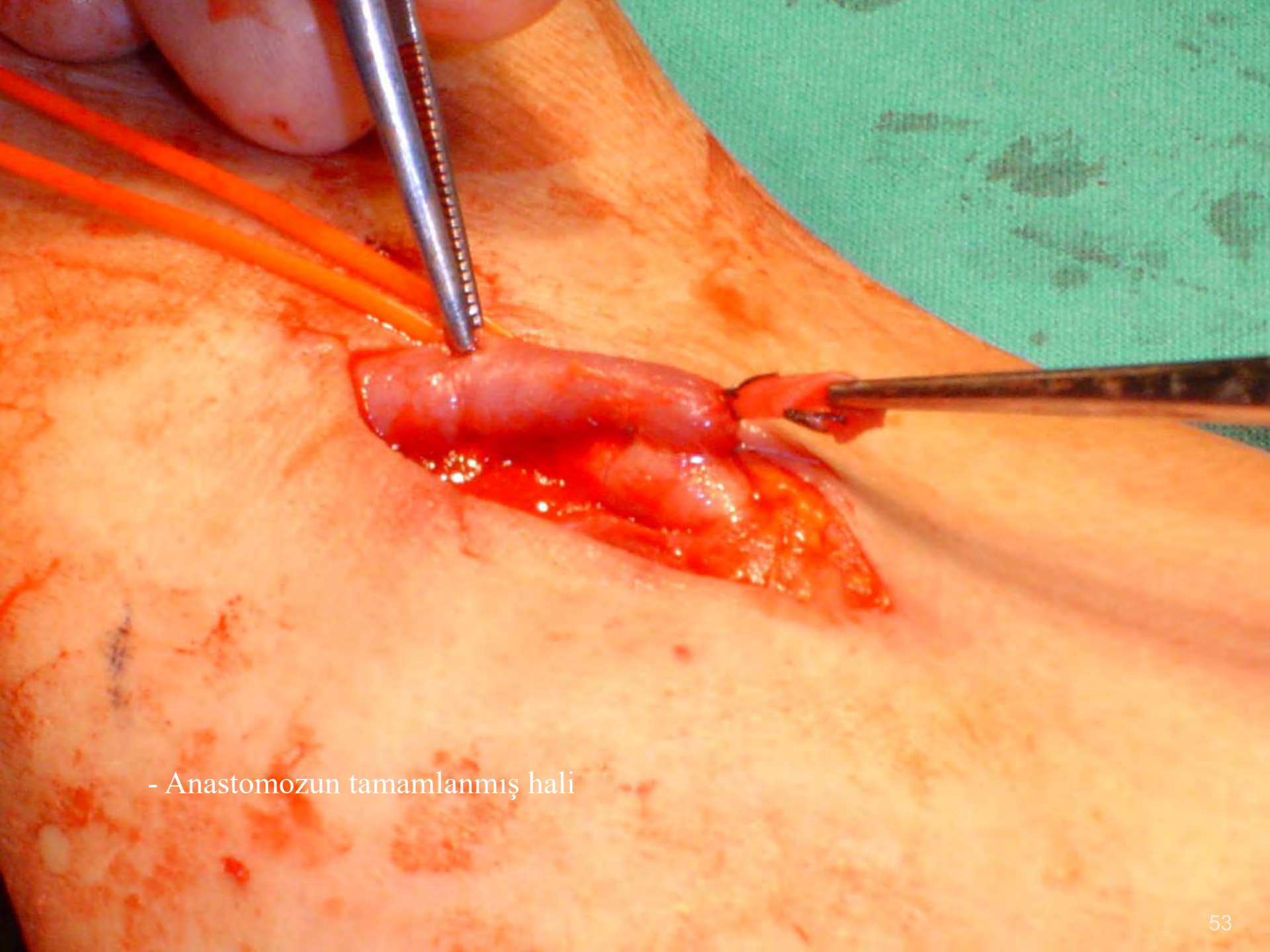

- Anastomozun tamamlanmış hali

- Anastomozun proksimalinden ikinci insizyon için lokal anestezi

- Proksimal cilt insizyonu

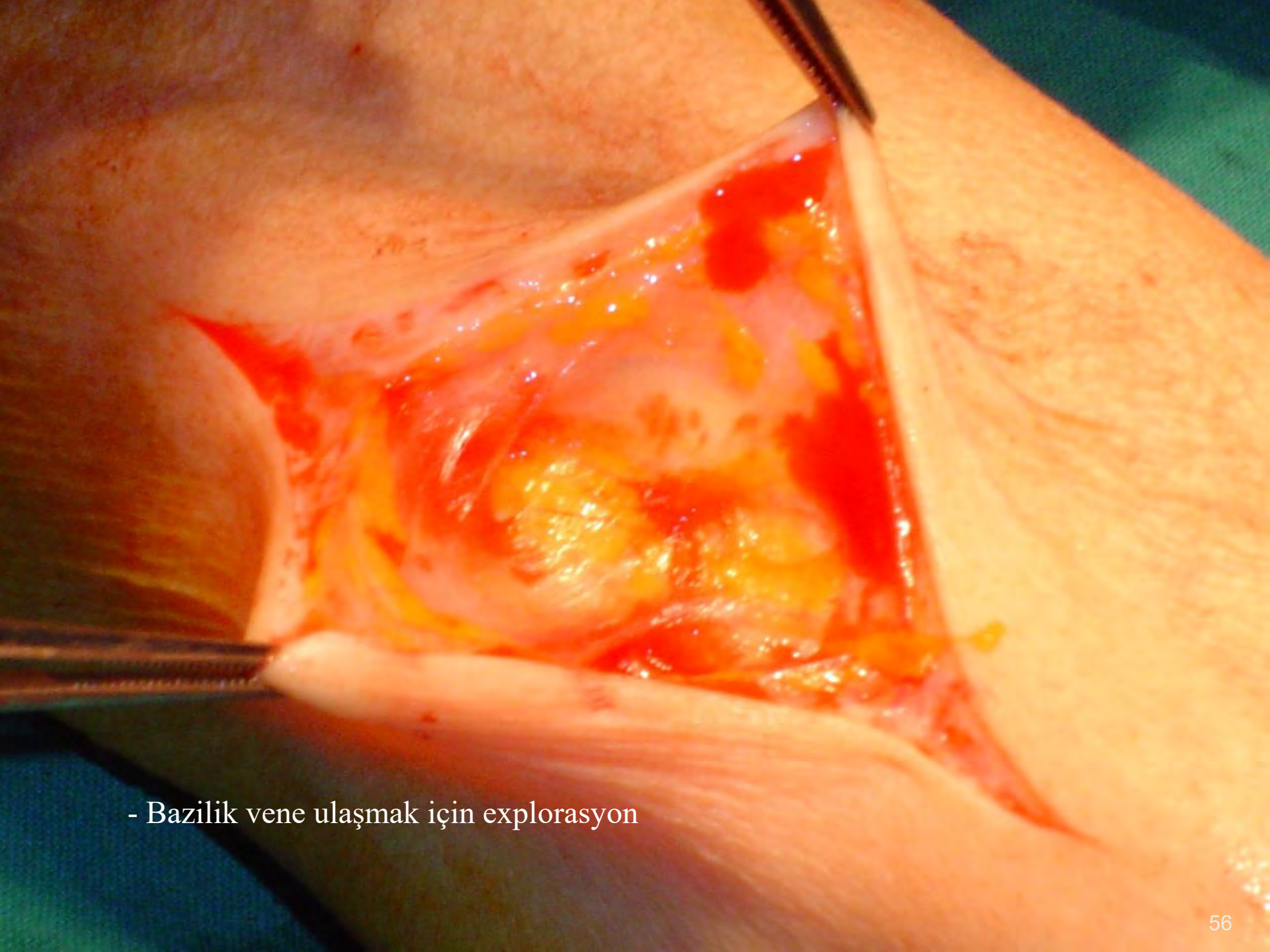

- Bazilik vene ulaşmak için explorasyon

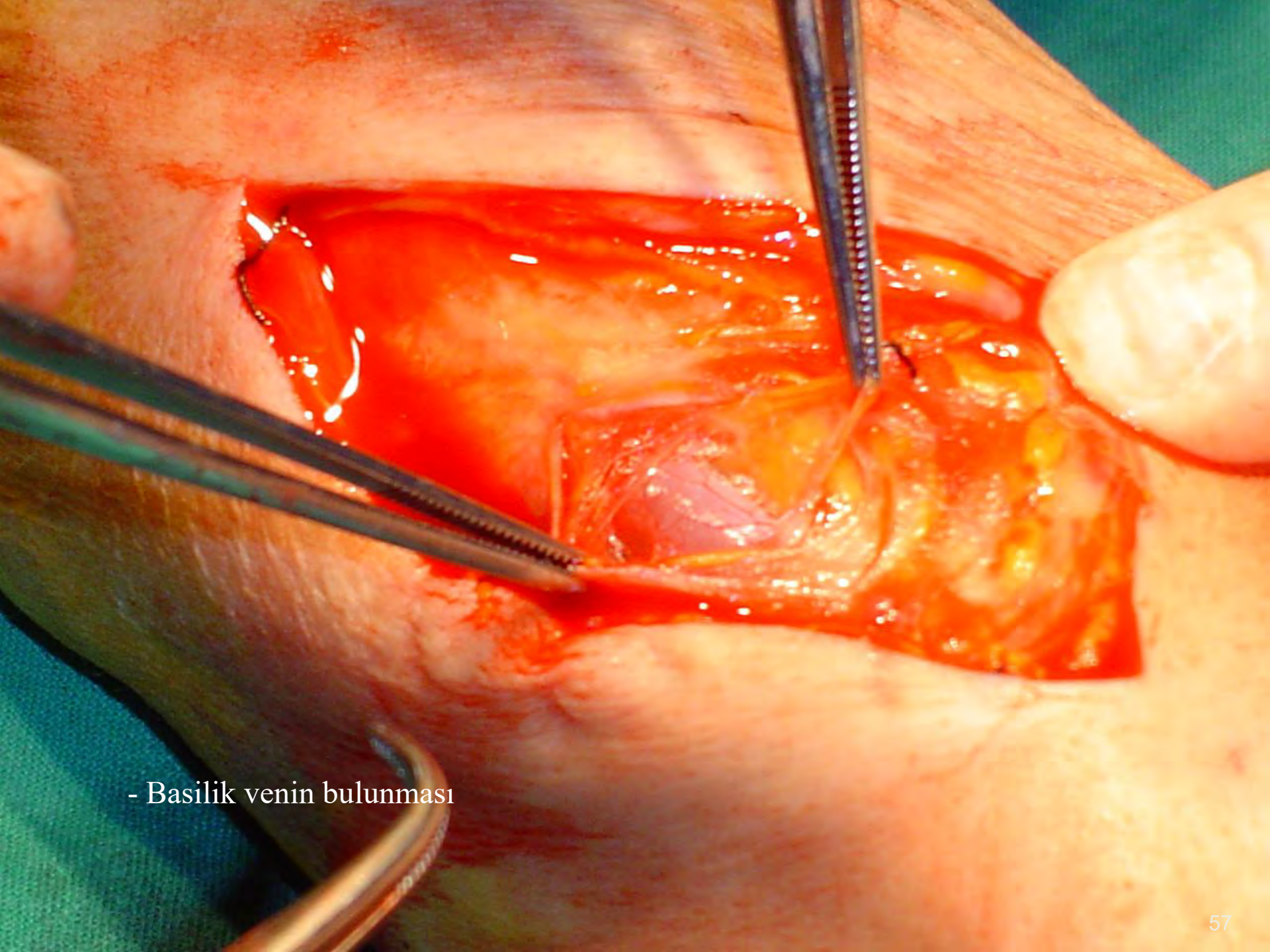

- Basilik venin bulunması

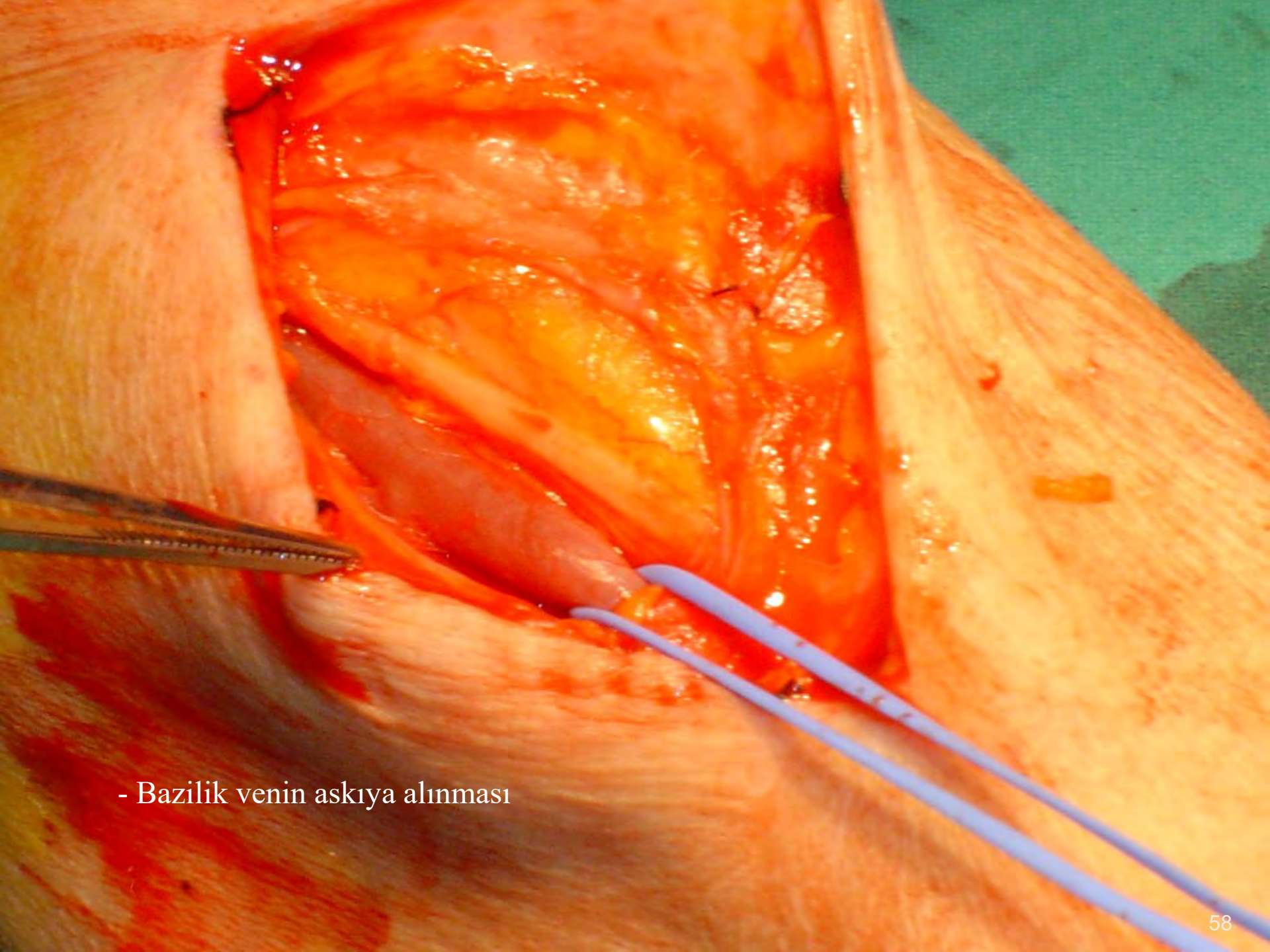

- Bazilik venin askıya alınması

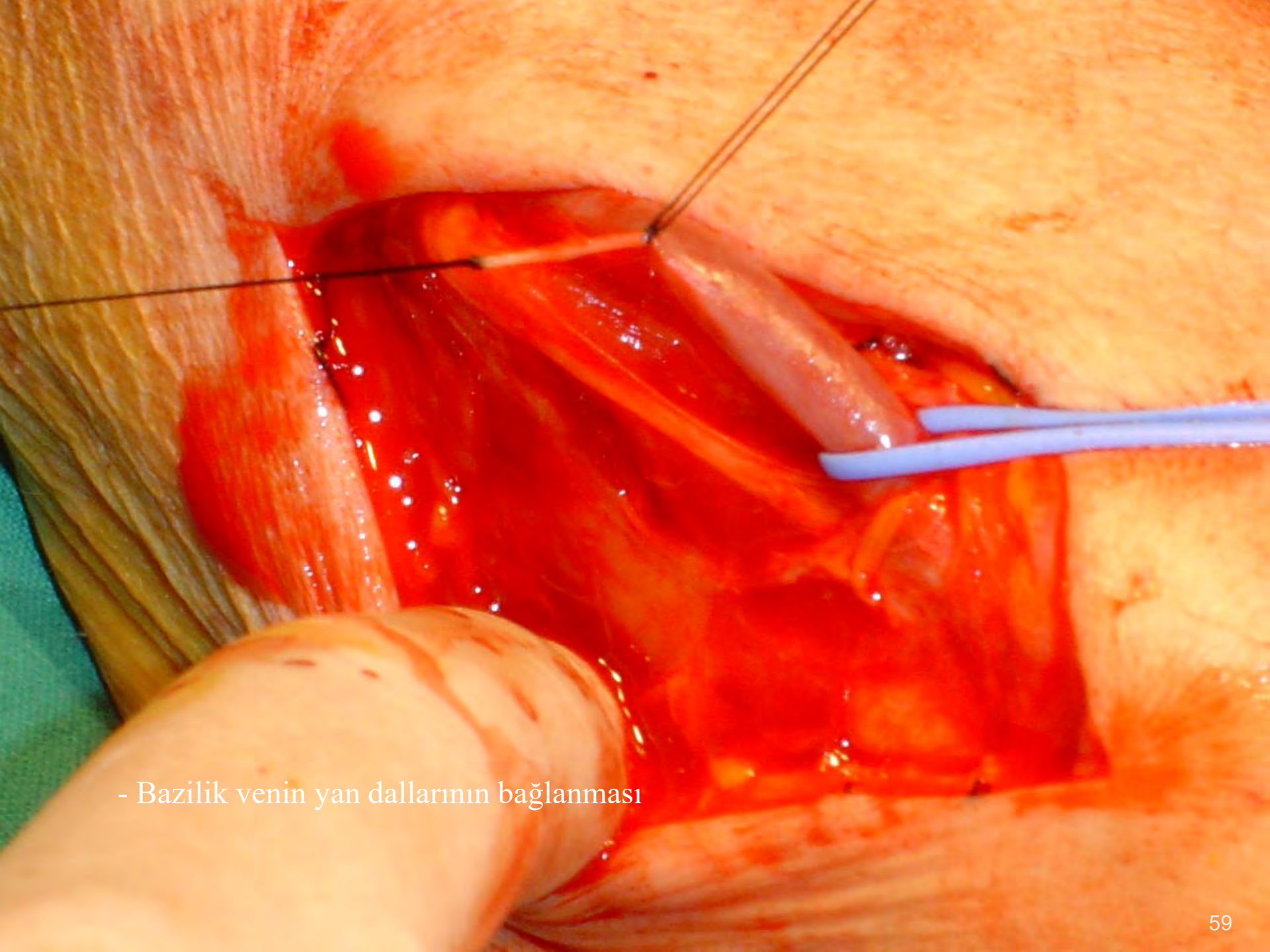

- Bazilik venin yan dallarının bağlanması

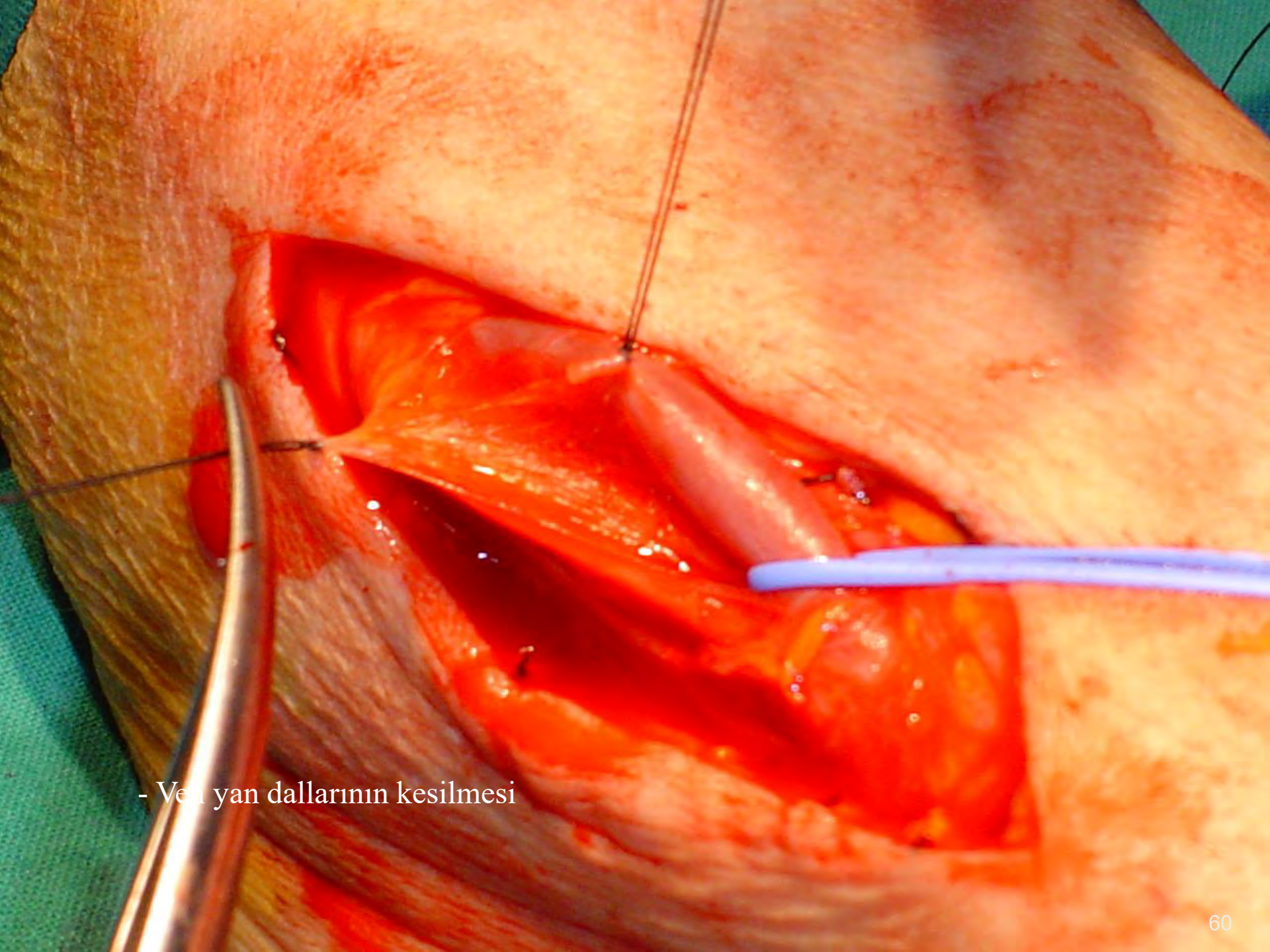

- Ven yan dallarının kesilmesi

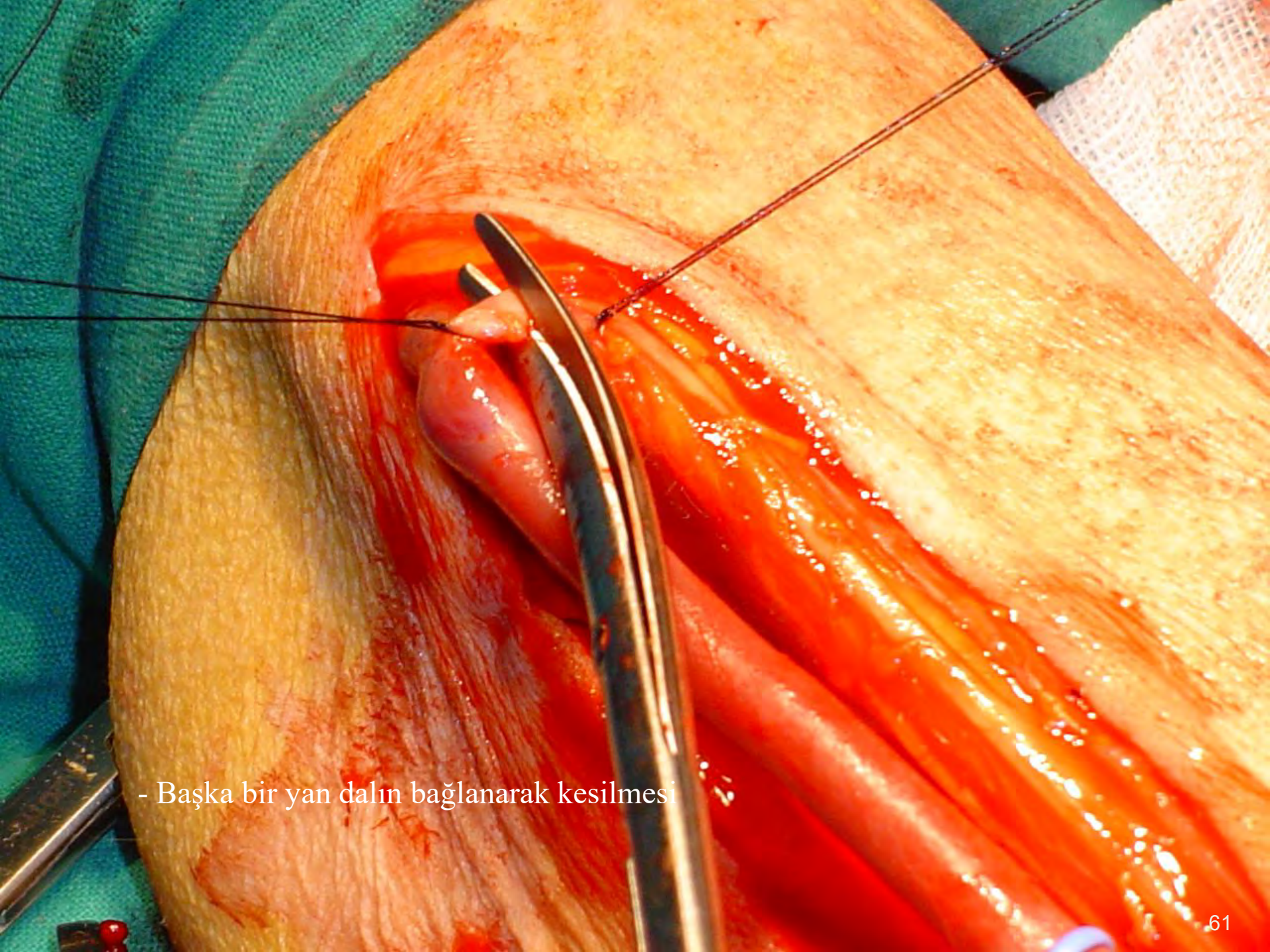

- Başka bir yan dalın bağlanarak kesilmesi

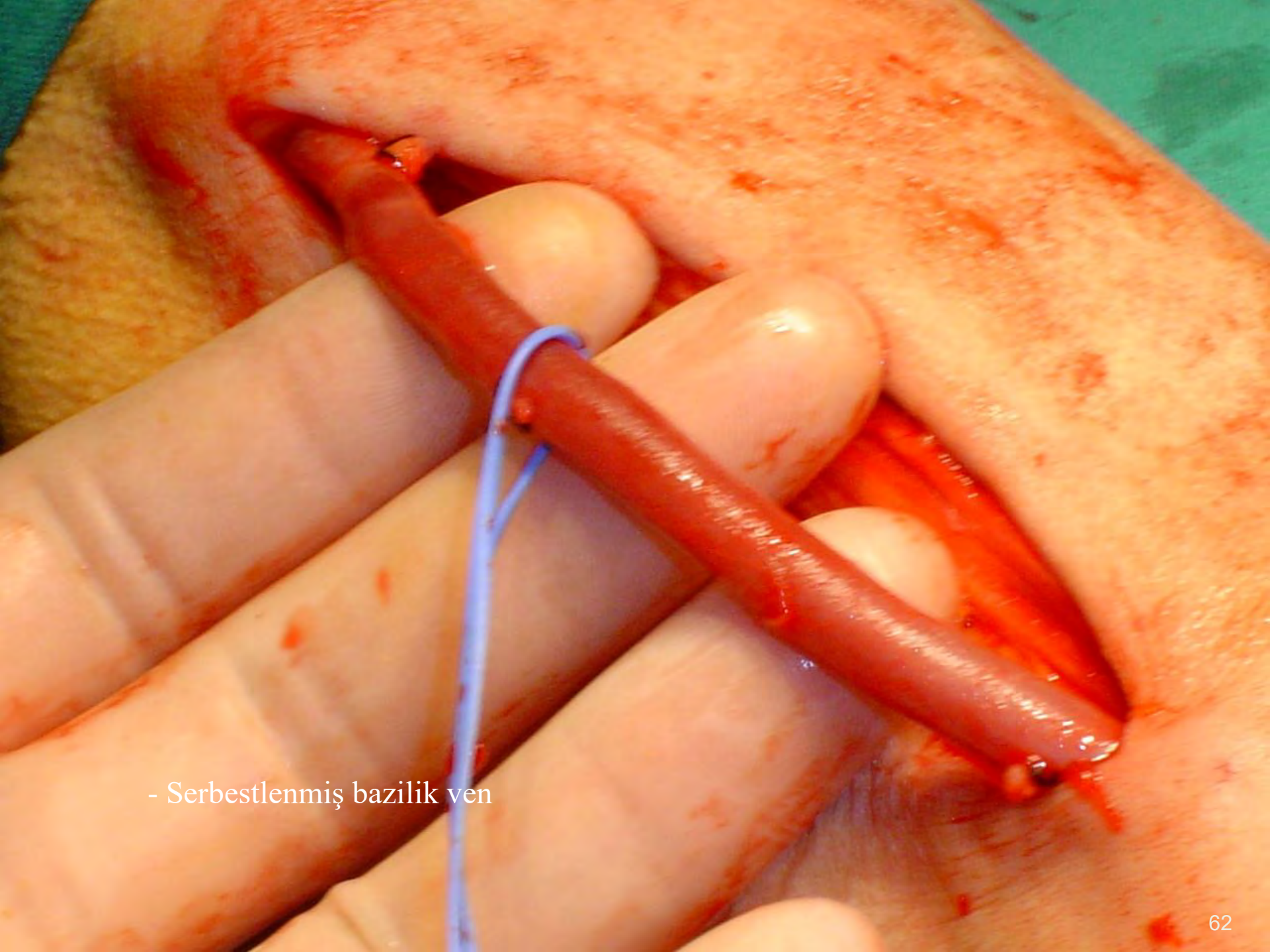

- Serbestlenmiş bazilik ven

- Serbestlemmiş bazilik ven

- Fasia ve alt katların dikilerek birbirine yaklaştırılması

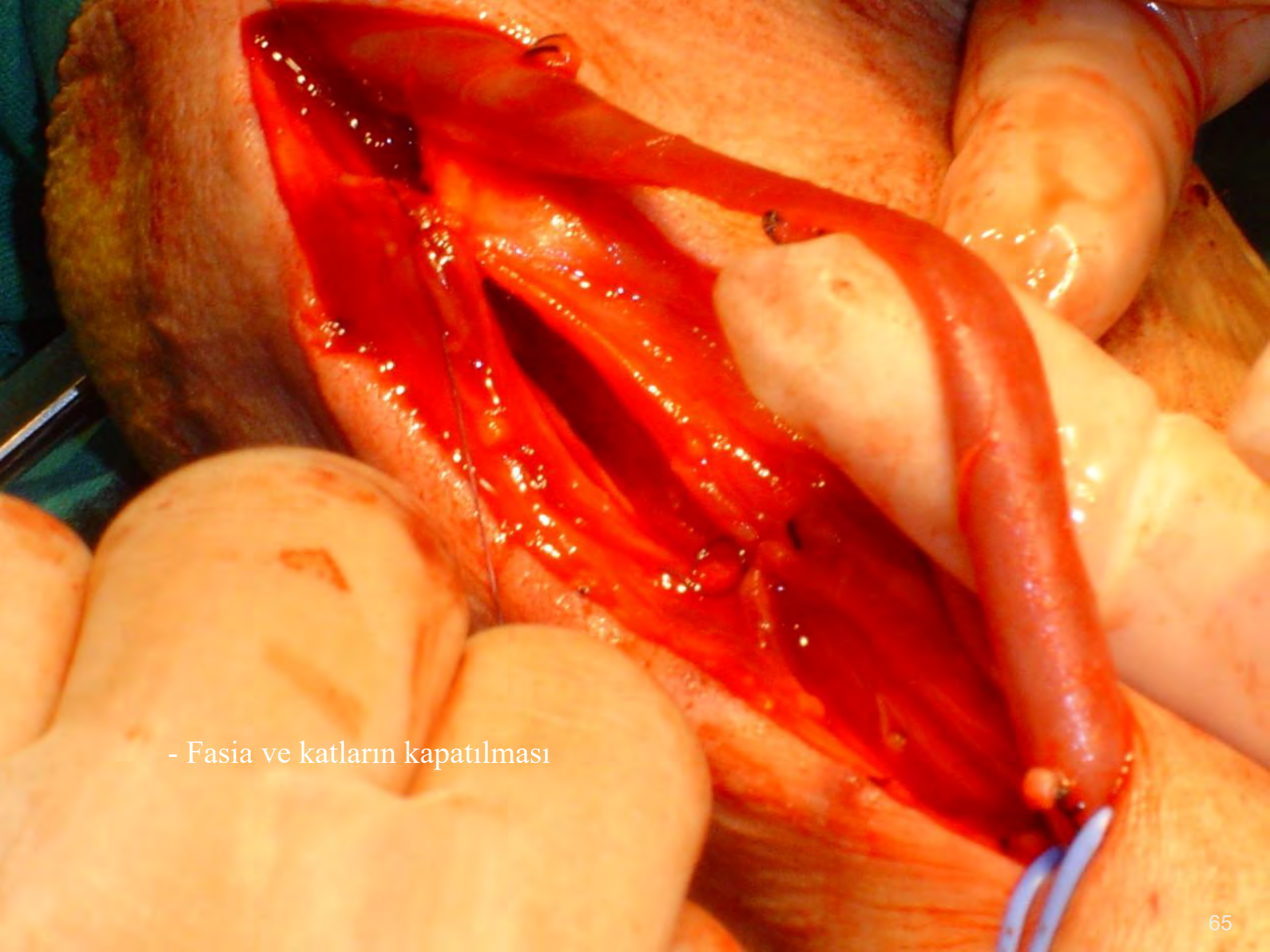

- Fasia ve katların kapatılması

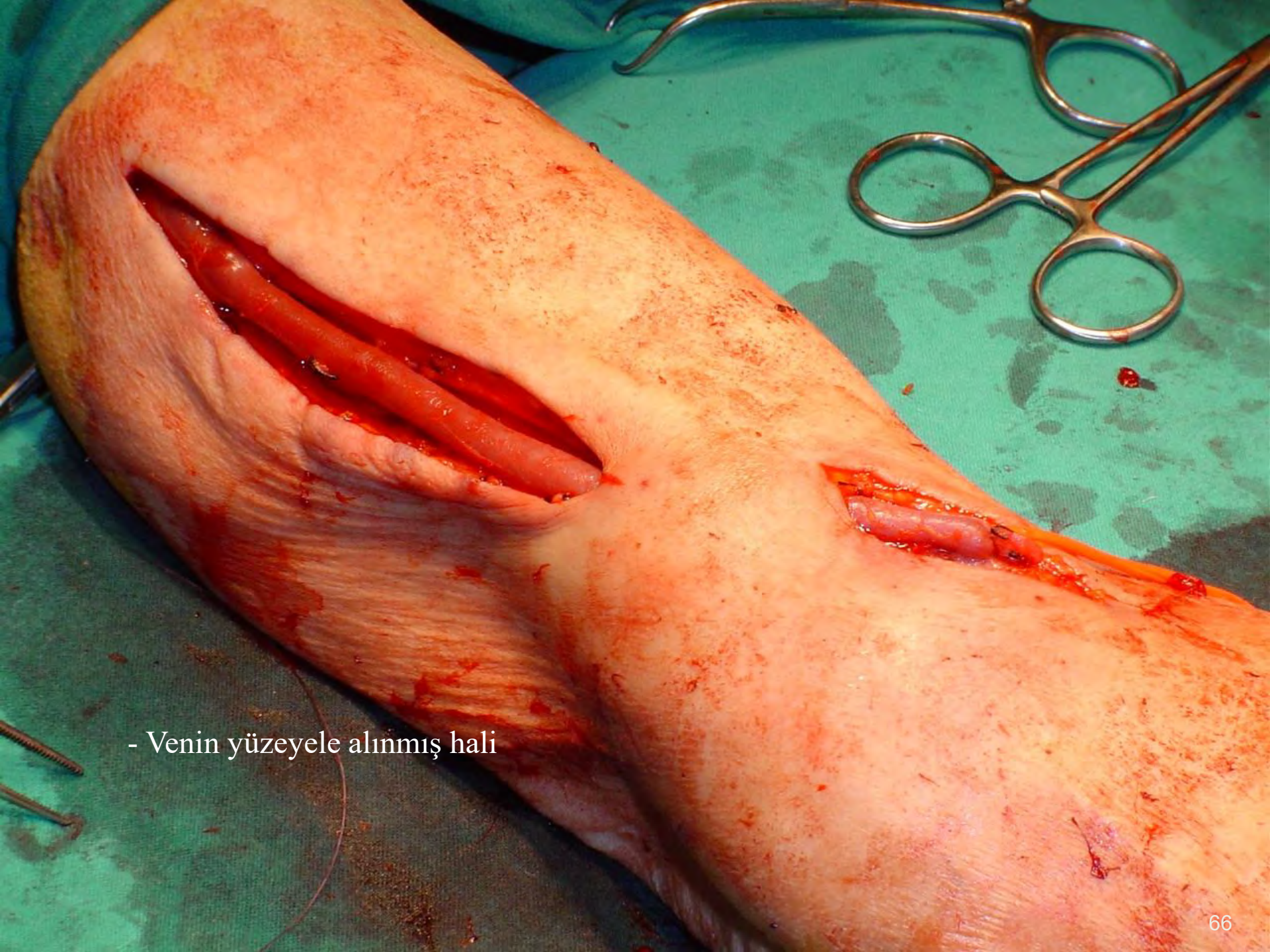

- Venin yüzeyele alınmış hali

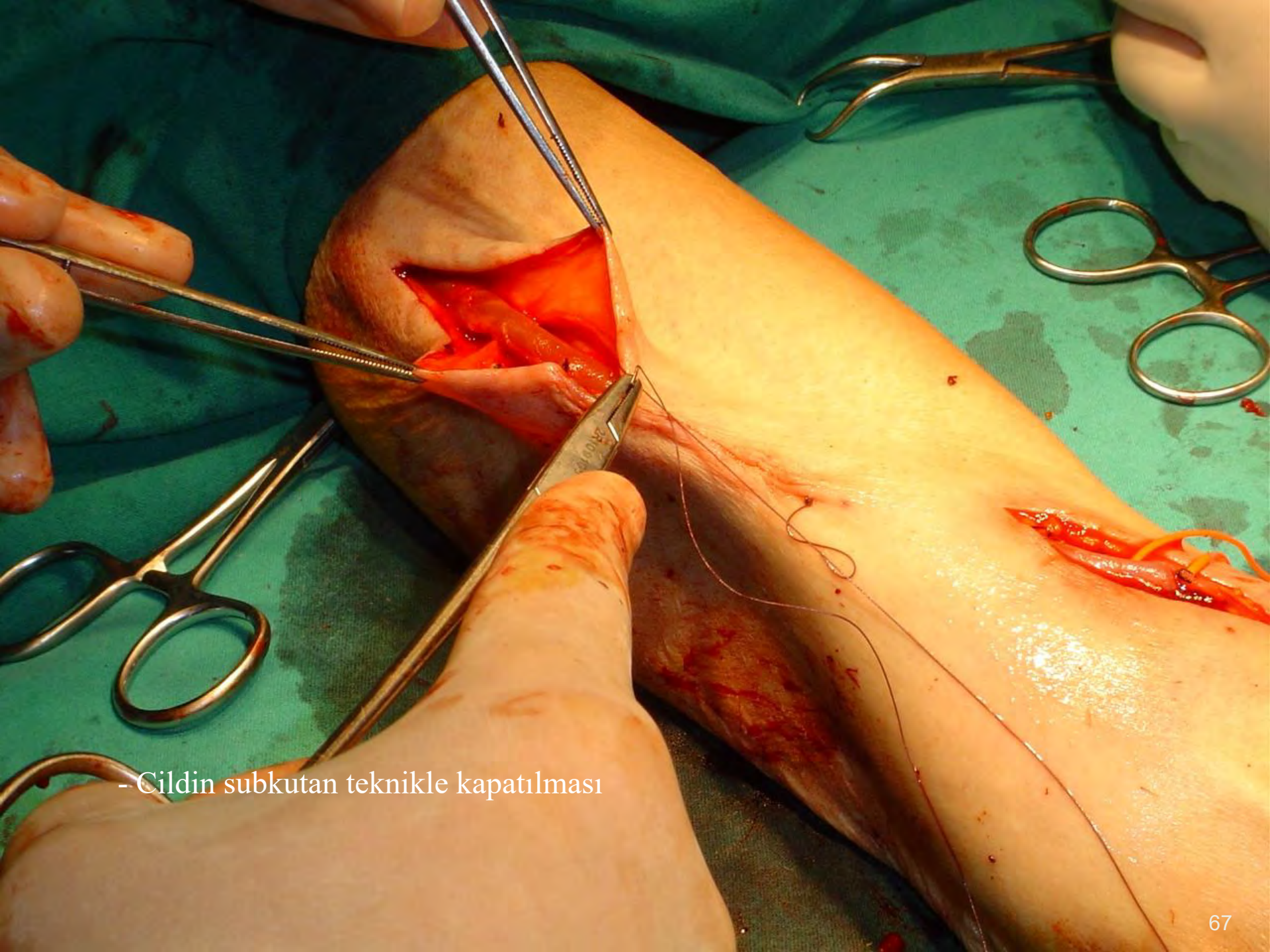

- Cildin subkutan teknikle kapatılması

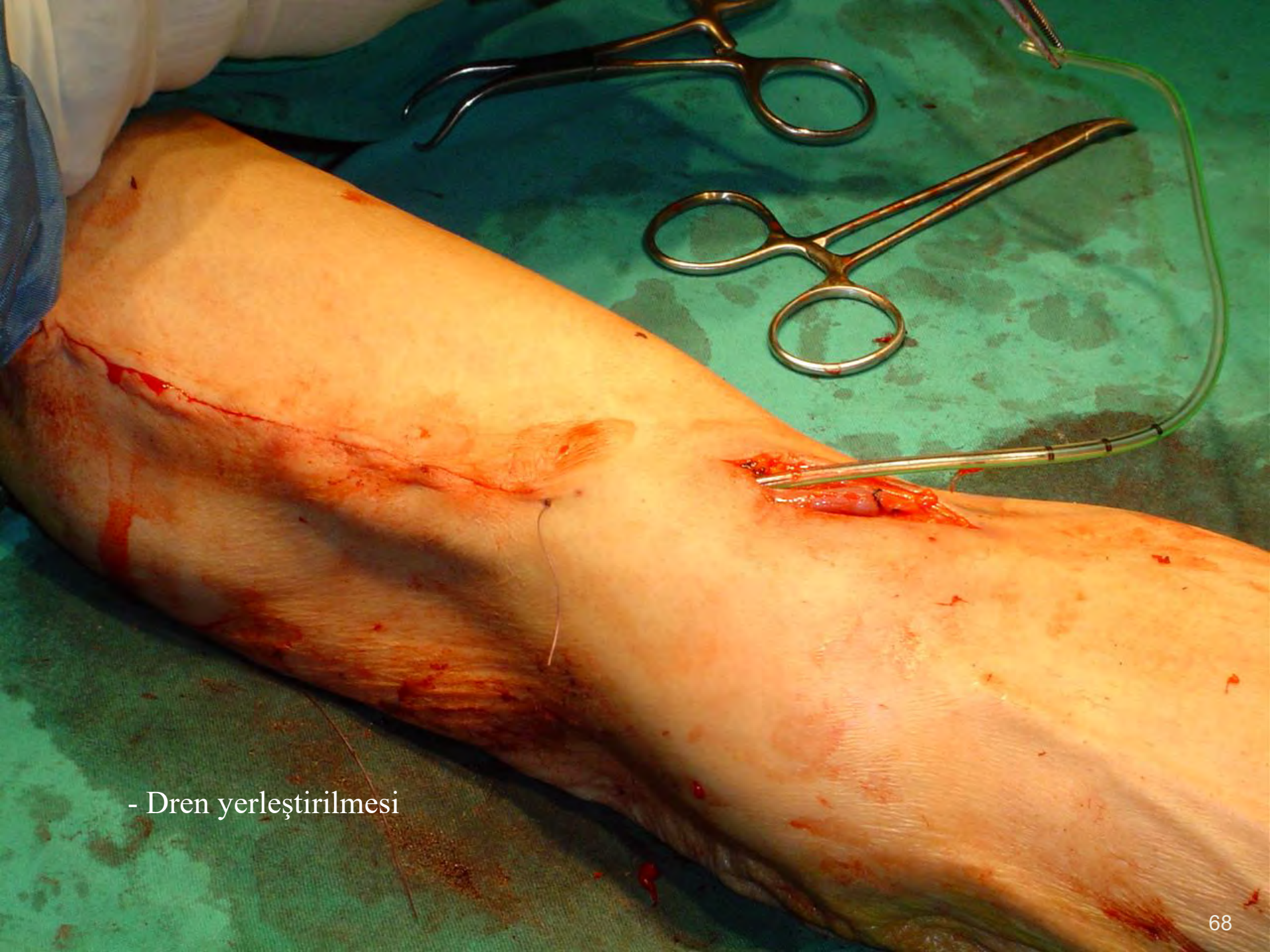

- Dren yerleştirilmesi

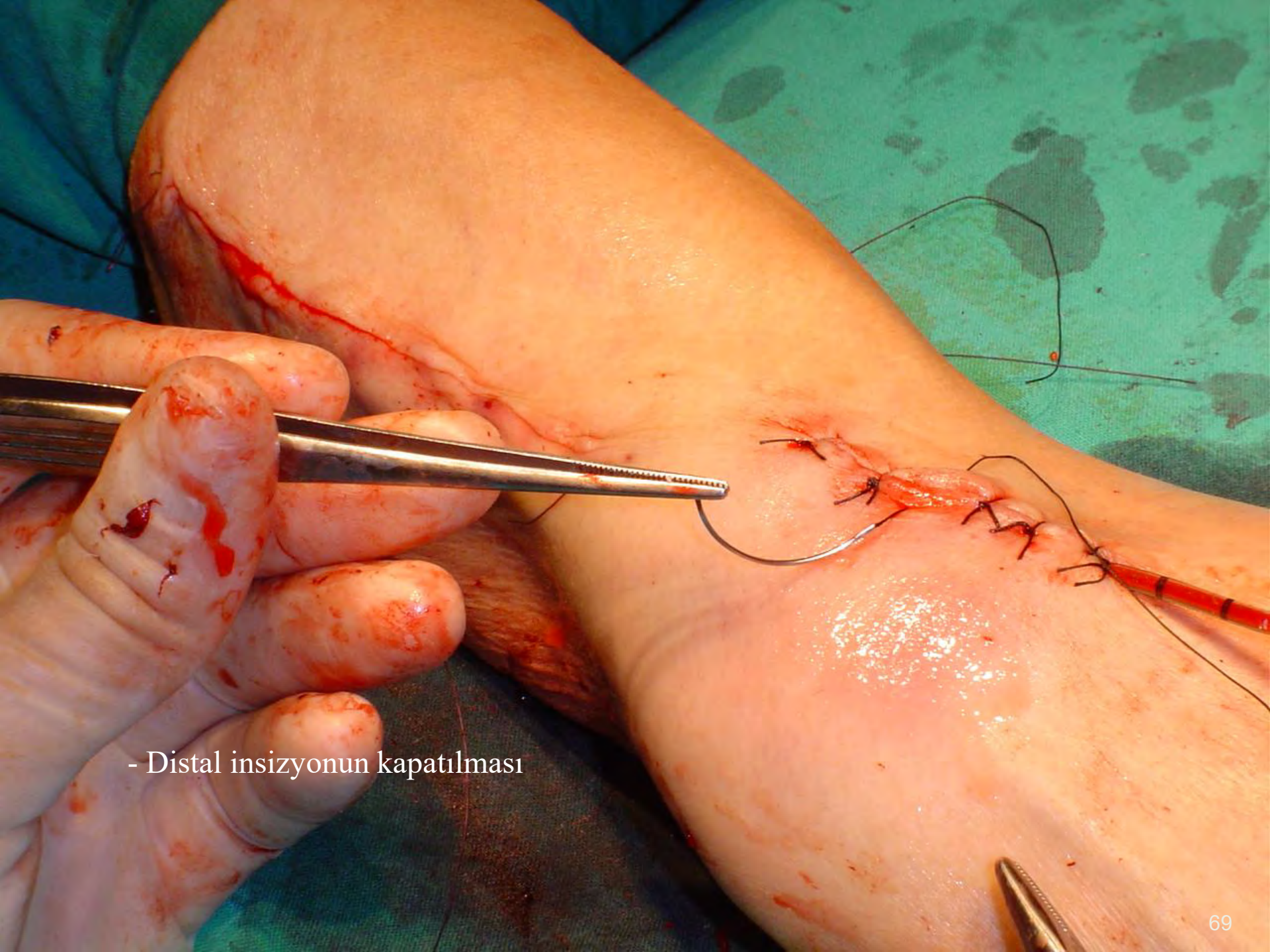

- Distal insizyonun kapatılması

- Operasyonun bitmiş hali

- Cilt pansumanının kapatılması

A-V GREFTER

- A-V fistül oluşturulması için venöz sistemi uygun olmayan hastalarda tercih edilir.
- Daha çok PTFE ve türevi greftler kullanılmaktadır.

AVANTAJLARI	DEZAVANTAJLARI
Kanülasyon için geniş alan mevcuttur.	Kullanım ömrü A-V fistüle göre daha kısadır.
Teknik olarak kanülasyonu daha kolaydır.	Post-operatif kanama ve tromboz oranları yüksektir.
Olgunlaşma süresi A-V fistüle göre daha kısadır.	Geç tromboz, iskemi ve enfeksiyon oranları daha yüksektir. Enfeksiyon durumunda greftin çıkarılması gerekebilir.
	Operasyon ve komplikasyonlarının ekonomik maliyeti daha yüksektir.

Önkol Loop Greft

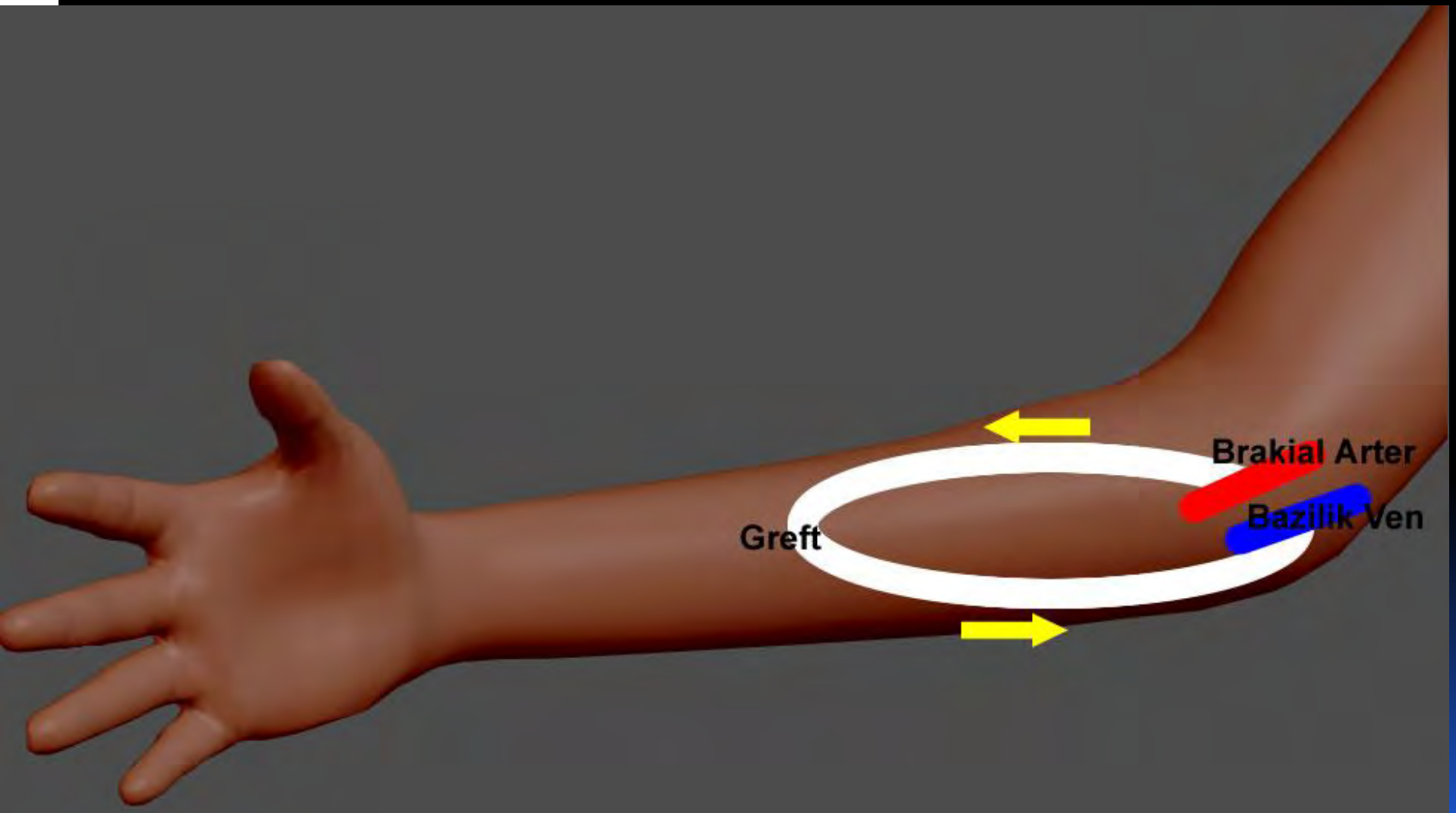

Önkol Düz Greft

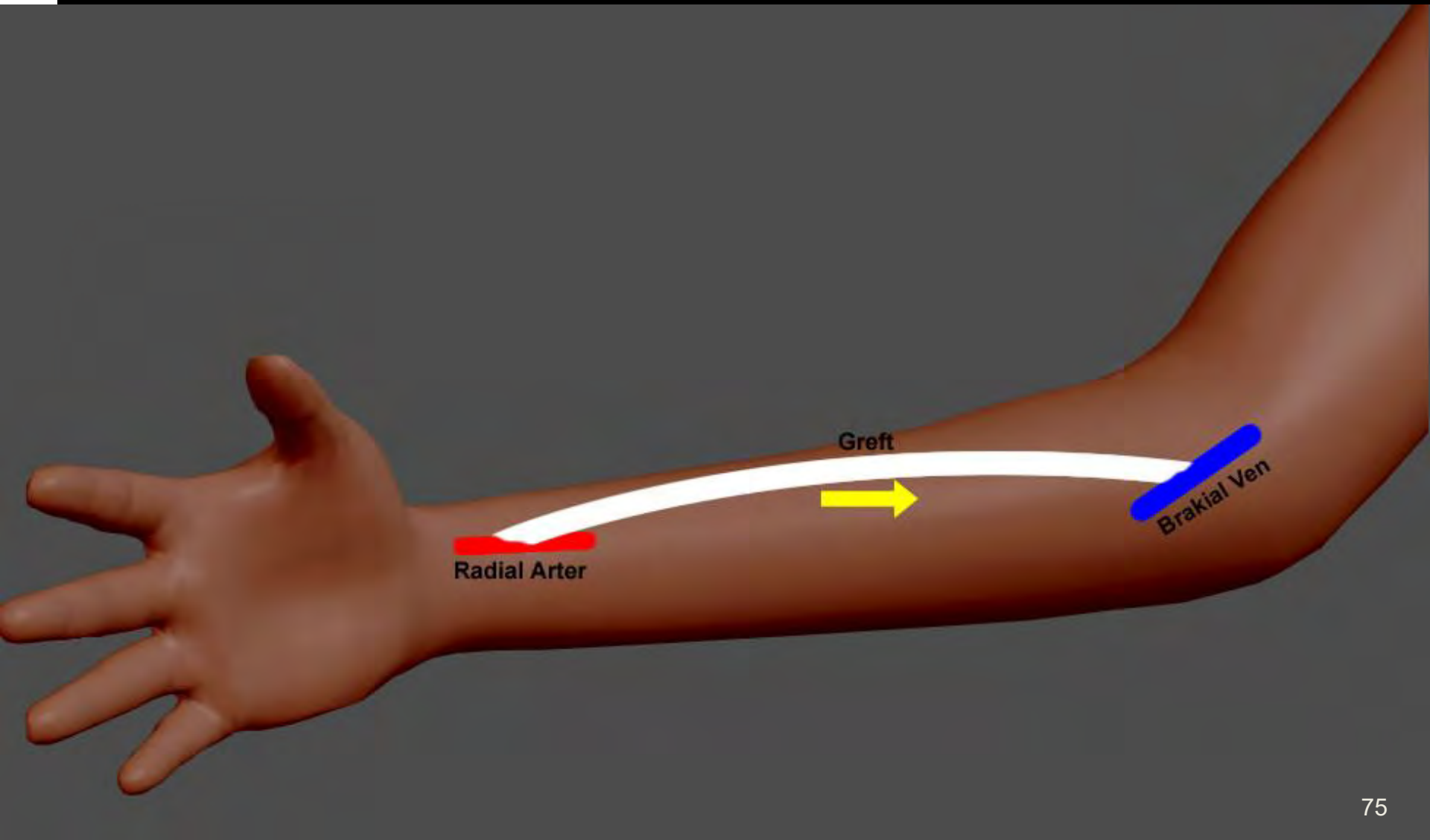

Brakio-Aksiller Greft

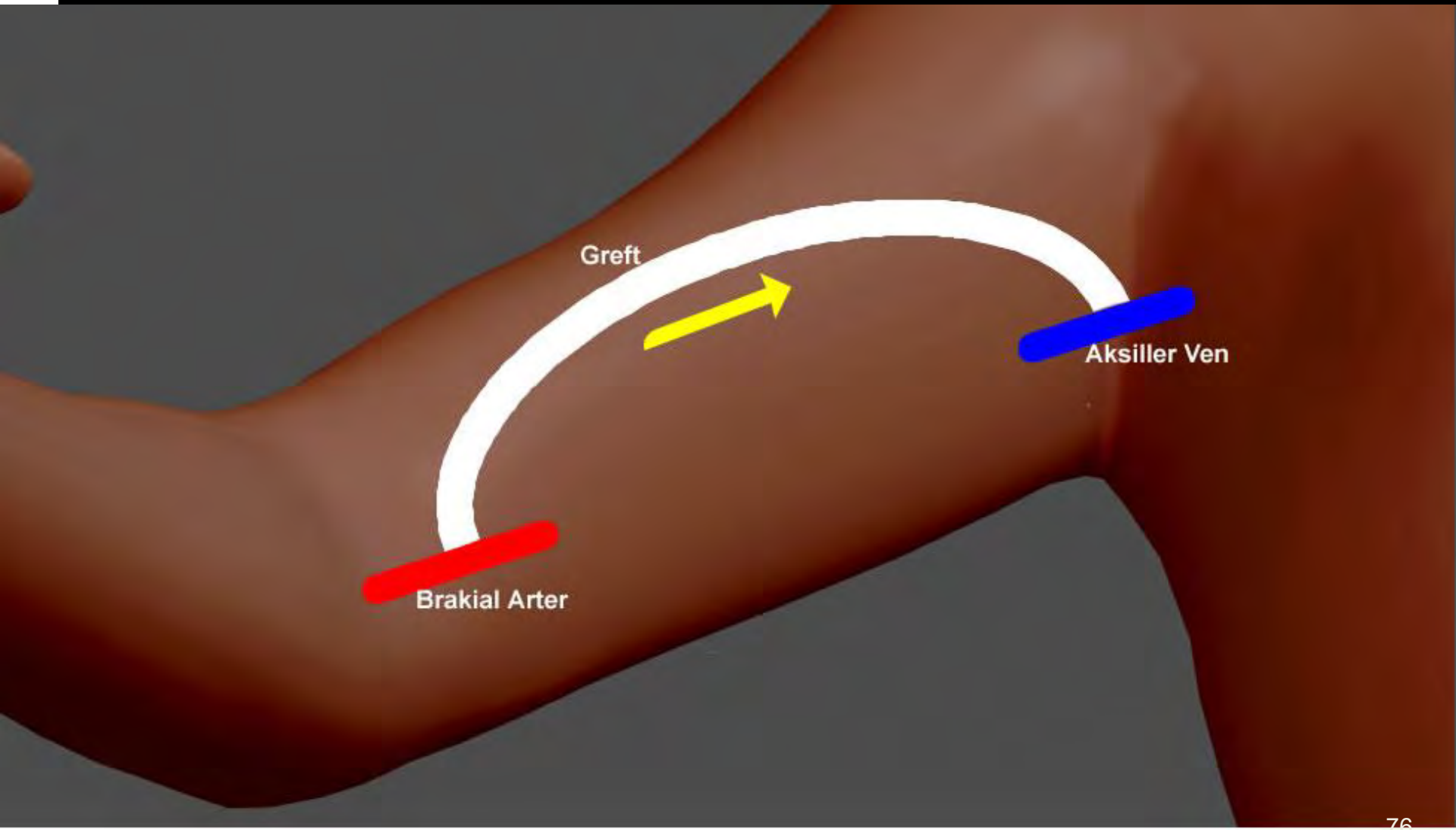

Aksillo-Aksiller Loop Greft

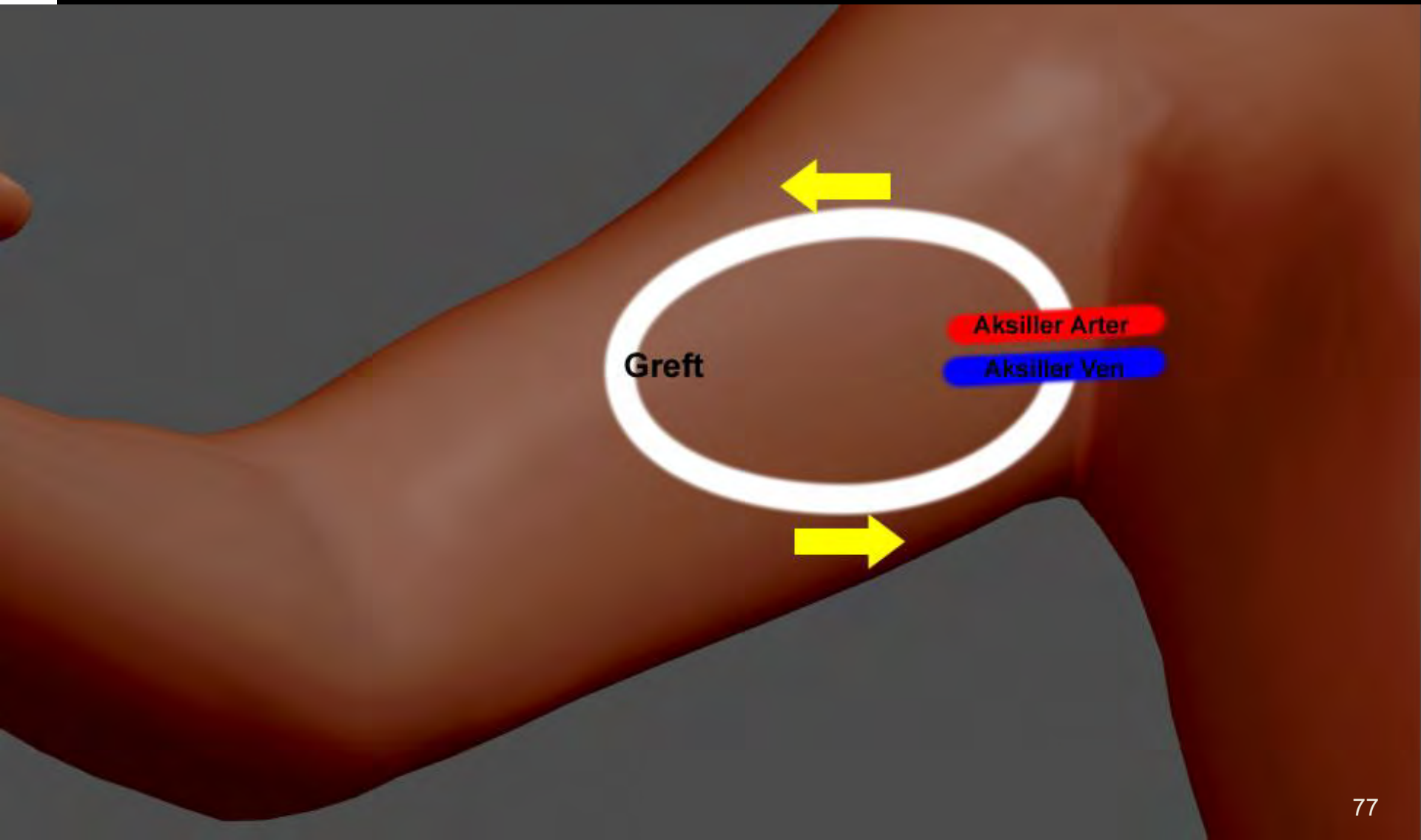

Femoral Greft

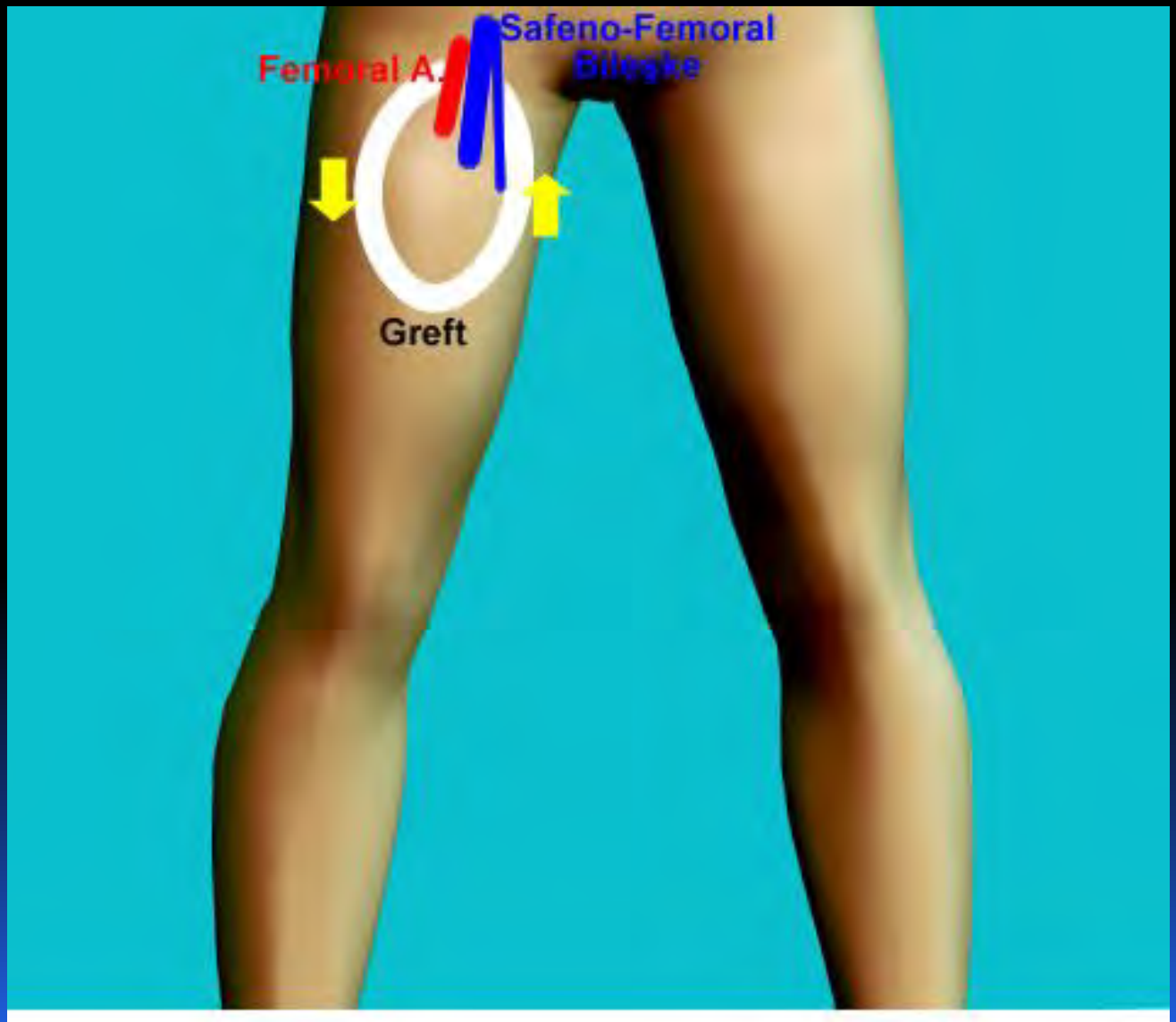

Omuz Loop Greft

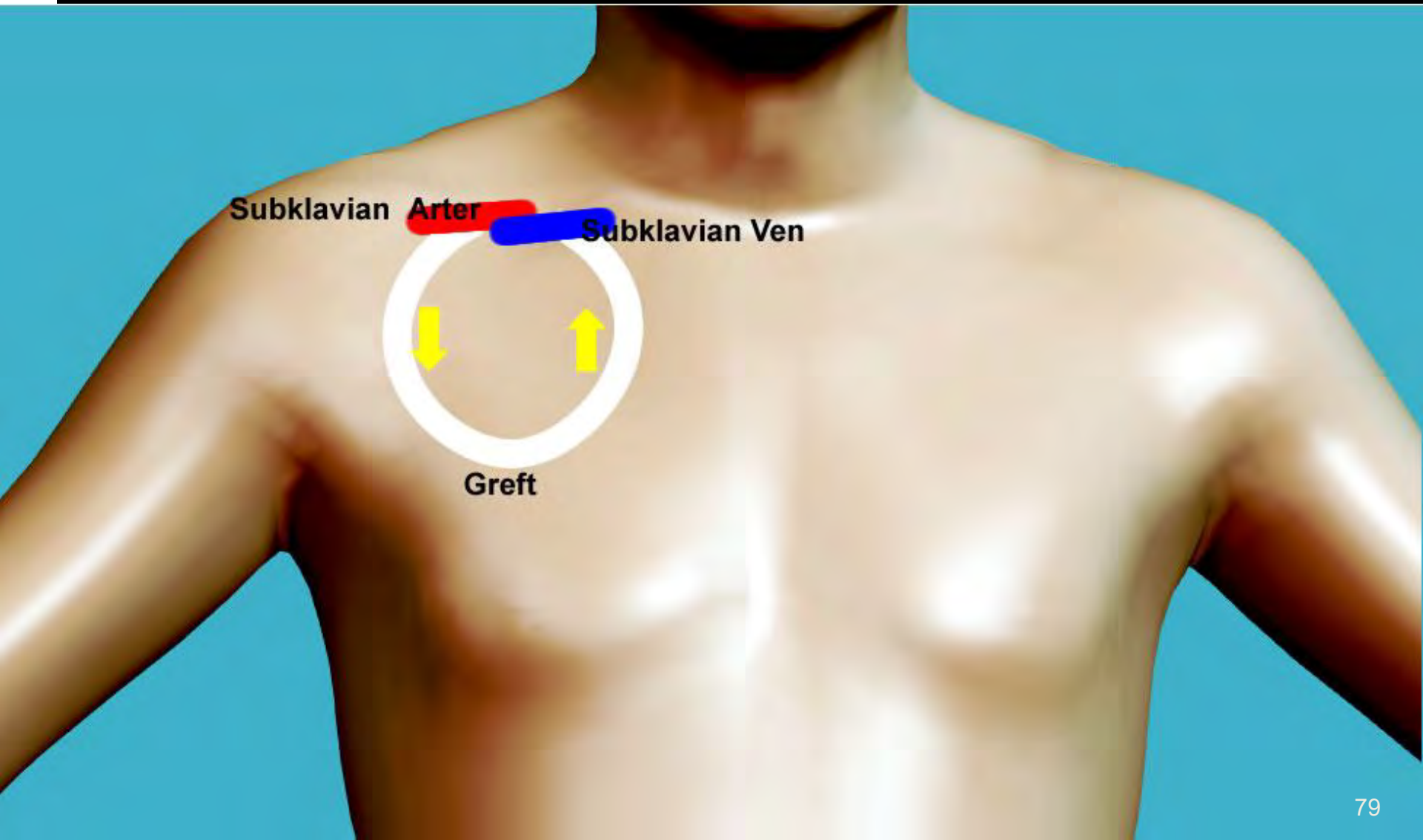

Kolye Greft

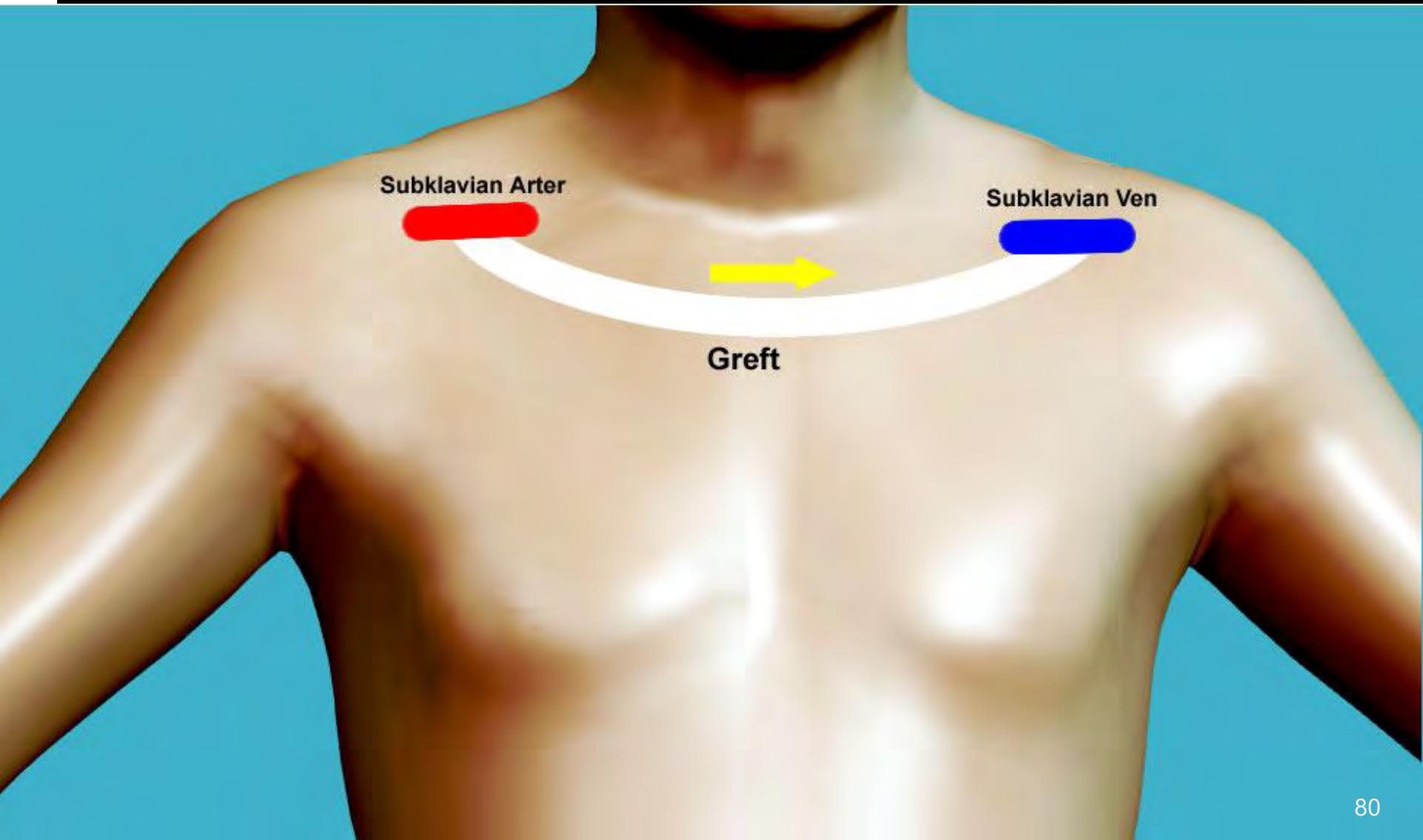

A-V FİSTÜL VE GREFT KOMPLİKASYONLARI

Kanama

- Genellikle operasyon sonrası erken dönemde görülür. Çoğunlukla bu kanamalar az miktarda sızıntı şeklindedir. Bu kanamalar uygun şekilde hafif baskı ile durdurulabilir.
- **Oluşan** kanamalar içeride biriktiği takdirde damarlar üzerine baskı yaparak fistülün tıkanmasına yolaçabilir.
- Çok nadiren ameliyat bölgesinden aşırı ve fışkırır tarzda kanama gözlenebilir. Bu durumda hemen operasyon bölgesine baskı uygulanarak hasta operasyona alınmalıdır.
- Kanamadan korunmak için hastalar operasyon sonrası en azından 3-4 saat kesin yatak istirahatine alınmalıdır.

Tromboz

- Fistül trombozu hastanın yaşam çizgisinde sapmaya yol açarak hastanın yaşam kalitesi ve düzenini bozar.
- Sanıldığının aksine fistül trombozu genellikle bir sonuçtur.
- Fistül trombozu önceden tahmin edilebilir.

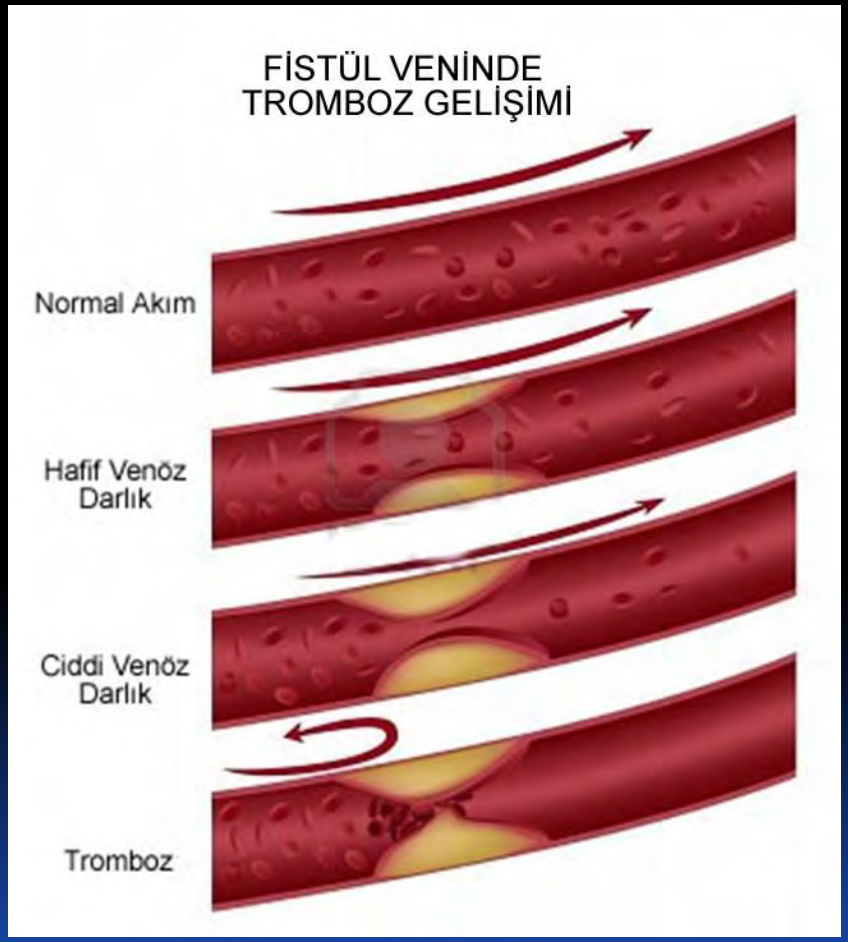

Elde İskemi

- Fistül operasyonu ele giden kan akımında azalmaya yol açar. Kollateral dolaşımı yetersiz ise iskemi oluşabilir.
- Bu komplikasyon diabetik, Periferik arter hastası, birçok kez fistül operasyonu geçirmiş kişilerde daha sık görülür.
- Brakial arter ile yapılan fistüllerde brakial arterde stenoz oluşabilir. Ayrıca bu bölgede tromboz ve emboli oluşma riski daha yüksektir.

4 1 2006

Düşük Debili Fistüller

- İdeal fistül flowu 600-1500 cc/dak. olmalıdır.
- Flowu 500 cc/dak. altındaki fistüle sahip hastalar yetersiz diyaliz ve yüksek tromboz riski açısından yakın takip edilmelidir.
- Bu fistüller erken revizyona uygunluk açısından, damar cerrahları tarafından değerlendirilmelidir.

Yüksek Debili Fistüller

- Flowu yüksek fistüllerde güçlü ve çok uzağa kadar yayılan thrill alınır. Ayrıca buna ilaveten artan venöz yüklenmeye bağlı kolda ödem ve çap artışı izlenir.
- Özellikle brakial arterde yapılan fistüllerde görülür. Bazen 6000 cc'ye kadar ulaşan fistüller görülebilir.
- 2000 cc/dak. üzerindeki fistüller kalp debisini artırır ve kalp yetmezliği oluşturabilir. Bu fistüller daraltılmalı veya gerekirse kapatılmalıdır.

İnfiltrasyon

Venöz Stenozlar

- Venöz Stenozlar fistüllerin ömrünü kısaltır.
- En çok anastomoz çevresinde veya iğne giriş bölgelerinde izlenir.

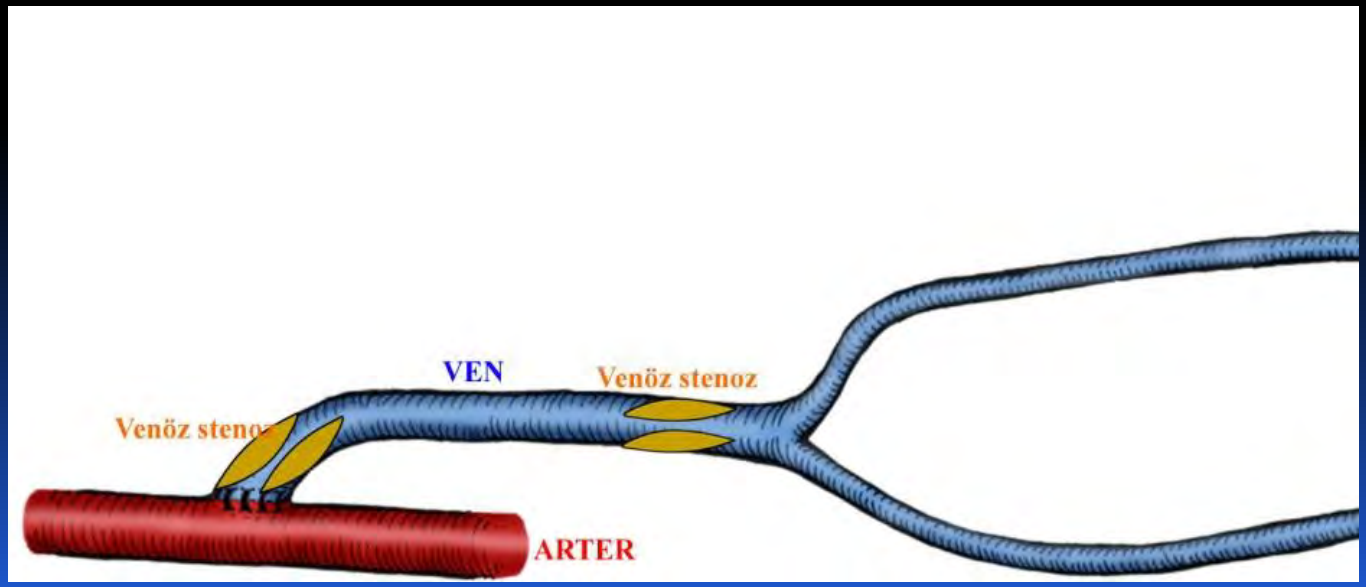

Venöz Kaçış

- Venöz darlık gelişen fistüllerde, kan akımının diğer kollateral venler üzerinden dağılmasıdır.
- Venöz kaçış total tıkalı fistüllerin bir süre daha kullanılmasına imkan tanıyabilir.

28 12 2004

Venöz Hipertansiyon

• Fistül akımına karşı oluşan venöz direnç, venöz hipertansiyonu oluşturur.
• Kolda ödem, sertleşme ve periferik dolaşım bozukluğu bulguları izlenir.

Subklavian Ven Stenozu-Trombozu

- Özellikle subklavian ven katater öyküsü olan hastalarda görülür.
- Kol ileri derece ödemli ve 2-3 kata ulaşan çap artışı vardır.
- Kol zamanla sertleşir. Kolda beslenme bozulabilir. Geç vakalarda amputasyona kadar gidebilir.

24 12 2004

24 12 2004

Anevrizma

- Bazı fistüllerde zamanla venöz yapıda aşırı dilatasyon ve anevrizma oluşumu gözlenir.
- Anevrizma oluşumundan hep aynı yerden yapılan iğne girişleri ve venöz stenozlar sorumludur.
- Venöz stenozlarda stenoz öncesi bölümden venöz iğne takıldığında, basınç daha da yükselir. Bu durumda anevrizma gelişimi hızlanır.
- Anevrizmalar rüptür riskine sahiptir.

Pseudoanevrizma



- Genellikle iğne girişi yapılan bölgede arteriyalize ven duvarının zedelenmesi ile oluşur.
- Pseudoanevrizma bölgesinde damar bütünlüğü bozulmuştur.
- Pseudoanevrizmalarda enfeksiyon, tromboz ve rüptür gelişme oranı yüksektir.

	ANEVRİZMA	PSEUDOANEVRİZMA
Genişlemenin sebebi	Fistül veninde basınç ve akım hızı artışı	İğne girişine bağlı damar bütünlüğünün bozulması
Oluşum hızı	Yavaş yavaş gelişim izlenir.	Başlangıç anidir. Gelişimi hızlıdır.
Yaygınlığı	Genellikle yaygındır ve venöz stenoz öncesindedir.	Sadece iğne girişleri bölgesindedir.
Cilt ile genişlemiş bölüm arası mesafe	Cilt ile genişlemiş ven arası mesafe korunur.	Cilt ile genişlemiş bölüm arasındaki mesafe azalmıştır.
Risk derecesi	Enfeksiyon ve rüptür riski orta düzeydedir.	Enfeksiyon ve rüptür riski yüksektir.

Enfeksiyon

- A-V fistüllerde nadiren rastlanan fakat; greftlerde sıklıkla saptanabilen bir sorundur.
- Hasta hijyeni uygunsuz ve antisepsiye uyulmadığı durumlarda daha sık rastlanır.
- Enfeksiyonlar ciddi sorunlara (endokardit , sepsis, rüptür) yolaçabilir.

Brakio-Sefalik fistülde arteryel iğne uygulama bölgesinde enfekte pseudoanevrizma. (Yüksek rüptür riski sebebiyle fistül kapatıldı. Pseudoanevrizma rezeke edildi.)

Rüptür

- Fistüllerin en korkulan ve öldürücü olabilen komplikasyonudur.
- Hastada 1 dakikada 3-4 litreye varan kan kaybı gelişebilir.
- Cildi inceltmiş anevrizma veya pseudoanevrizmaların rüptürü veya dializ esnasında hastanın uygunsuz hareketi ile oluşur.
- Hastada öncelikle kanama ile fistül arasındaki bağlantı kesilmelidir. Ayrıca kanama odağı üzerinde baskı uygulanmalıdır. Hasta kanama kontrol altına alınarak ameliyathaneye alınmalıdır.

NON-FONKSİYONE A-V FİSTÜLLERDE ERKEN REVİZYONLAR

Fistülde Fonksiyon Kaybı

Hemodiyalize giren bir hastada fistülde fonksiyon kaybı olursa, genellikle izlenen yol;

- Hastaya geçici katater takılarak diyalize alınması
- Bir süre (belirsiz) sonra proksimal bölgeden veya diğer ekstremiteden yeni bir AVF oluşturulmasıdır.
- Bu ise hastaları uzun süre katater ile yaşamak zorunda bırakır.
- Geciken fistül operasyonları, tromboze alanın genişlemesi ve trombozun organize olmasına yol açarak, aynı seviyeden fistül yapılmasını imkansız hale getirir.

Kataterler

Takılırken majör komplikasyonlar

Kısa kullanım süresi

Sepsis ve Endokardit riski

Santral darlık oluşturma riski

Fistül Şanslarını Azaltma

Yetersiz Diyaliz

Yaşam Kalitesini Bozma

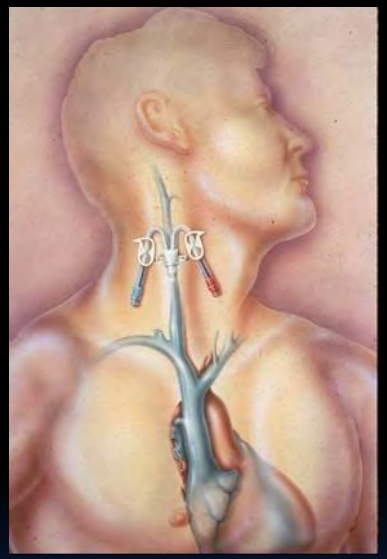

Fistülde Tromboz bir süreçtir.

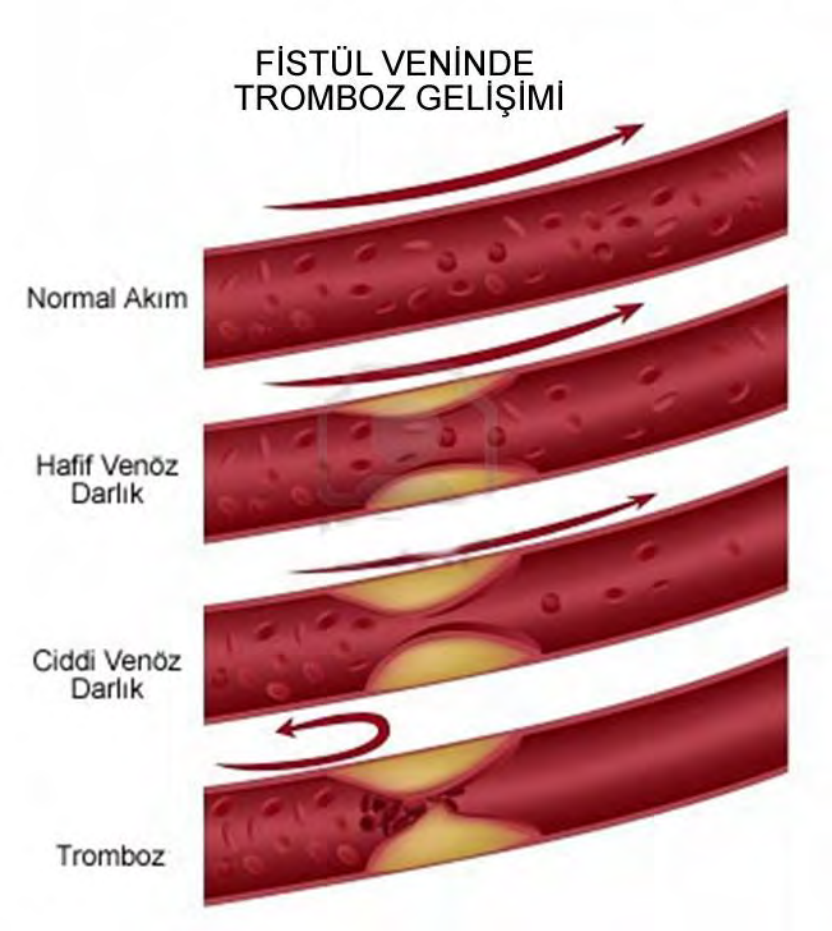

1- Normal thrill

2- Hafif nabız ve thrillde azalma,

3- Nabızda ciddi artış ve thrillin çok azalması

4- Nabız şiddetli hale gelir ve thrill kaybolur.

Daha sonraki süreçte tromboz heriki yöne yayılır ve nabızda alınmaz hale gelir.

Erken revizyon hastaya katater takmadan bir sonraki seansta, fistülden diyalize girmeyi amaçlar.

DOĞRU DAMARYOLU STRATEJİSİ

Erken revizyonları uygulamak için hastanın, diyaliz ekibinin ve damar cerrahının ekip çalışması içinde olması gerekir.

Riskli Fistüllerin Taranması

- Damaryolu Takip Sistemleri oluşturularak diyaliz ünitesindeki hastaların damaryolları, diyaliz seansında damar cerrahı tarafından muayene edilmelidir.
- Fistüller debi, venöz stenoz, iskemi , anevrizma gelişimi, enfeksiyon ve diyaliz yeterliliği (Kt/V) değerleri açısından takip edilmelidir.

Trombozun hasta tarafından erken farkedilmesi

- Diyaliz ekibi tarafından hastaya fistülün önemi ve fistülü kontrol etme yöntemi öğretilmelidir.
- Hasta günde 1 kez fistülünü kontrol etmeyi alışkanlık haline getirmelidir.
- Fistülde thrillin kaybı durumunda, hasta el eksersizi yaparak en kısa sürede diyaliz merkezine ulaşmalıdır.

Diyaliz merkezinde ilk müdahalenin yapılması

- Hasta, diyaliz hekimi tarafından değerlendirilmeli
- Hipotansiyon mevcut ise yeterli sıvı replasmanı veya medikal tedavi uygulanmalı,
- 5000 IU heparin İV olarak uygulanmalıdır,
- Fistül muayene edilerek tromboz noktası belirlenmelidir,
- Bu bölgeye fistül masajı uygulanarak fistül çalıştırılmaya çalışılmalıdır.

Fistül Masajı Nedir?

- Tromboz bölgesine parmakla, proksimale doğru mekanik baskı uygulayarak küçük trombozların damar duvarından koparılması ile fistülün çalışır hale getirilmesidir.
- Büyük trombozlara bu müdahale uygulanmamalıdır.
- Tüm girişimler sonuçsuz kaldığında hasta en hızlı şekilde damar cerrahına ulaştırılmalıdır.

Damar Cerrahisi Merkezi

- Fistülde fonksiyon kaybı ile başvuran hastalar öncelikle fizik muayene ile cerrah tarafından değerlendirilir.
- Fizik muayenede TA, Fistülün yeri, Arteryel nabızların varlığı, İğne giriş yerlerindeki sorunlar, ven çapları, tromboz veya stenoz yerleri değerlendirilir.
- Takiben renkli doppler USG ile fistülün revizyona uygunluğu ve nasıl bir operasyon yapılacağına karar verilir.

SISLI FLORENCE NIGHTINGALE
07/11/12 11:03:02
ali bas
MI 0.9
TIs 0.1
12L
UEV
VENOZ STENOZ
1.0 mm
SEFALİK VEN
B
Frq 10.0 MHz
Gn 50
E/A 2/3
Map N/O
D 4.0 cm
DR 75
FR 11 Hz
AO 100 %
CF
Frq 5.0 MHz
Gn 24.5
L/A 2/3
AO 100 %
PRF 2.1 kHz
WF 130 Hz
S/P 4/12
31:33 (2.9:3.2 s)
Generic
% Stenosis
Volume
Angle
A/B Ratio
Generic Worksheet
1 L 0.66 cm
2 L 0.10 cm
d 2.00 cm
L 0.00 cm

ERKEN REVİZYONDA NELER YAPILABİLİR?

Basit Trombektomi

- Fistül kayıplarında genellikle anastomoz bölgesinde veya fistül veninde anatomik sorun vardır.
- Bu nedenle genellikle trombektomi tek başına yeterli olmaz.

Bilek Seviyesinde Revizyon (Proksimal Reanastomoz)

- Revizyonun en sık uygulandığı ve en başarılı olduğu durumdur.
- Bilek bölgesindeki fistülün perianastomoz bölgesinde darlık veya total oklüzyon mevcuttur.
- Eski anastomozun 1-2 cm üzerinden yeni bir anastomoz yapılır.

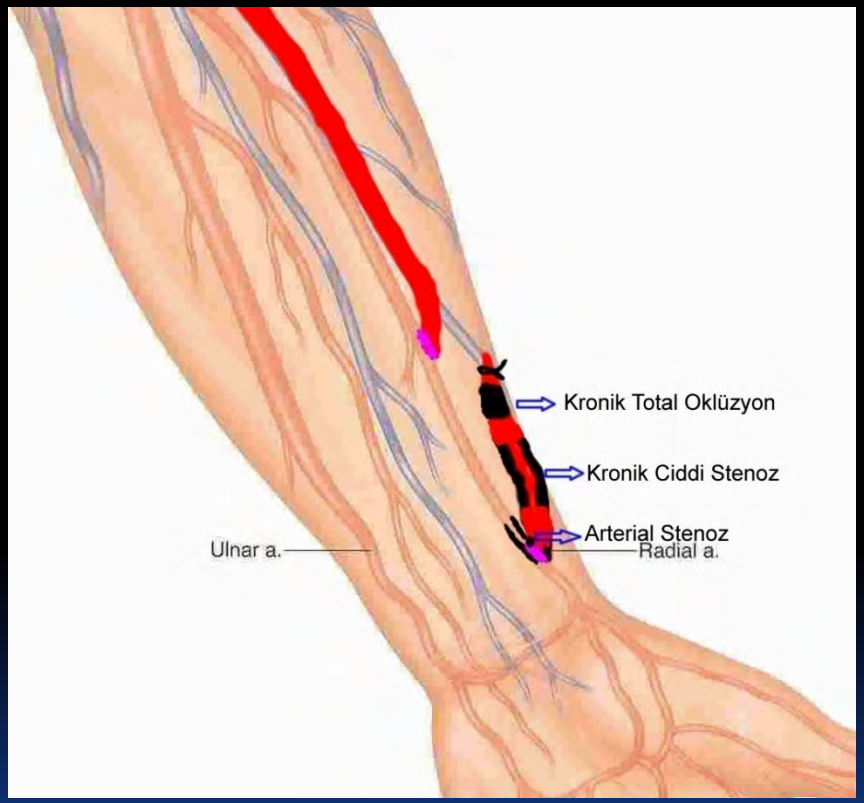

Dirsekte Brakio-Sefalik fistüle Dönüştürme

Ön kolda fistülüze sefalik vende

- Anevrizma,
- Pseudoanevrizma,
- Kronik Ciddi Stenoz,
- Kronik Oklüzyon,

bulunması durumunda bu operasyon tercih edilir.

Bazilik Ven Yüzeyelleştirmesi ile Brakio-Bazilik (Side to Side)AVF

- Dirsek üstünde Sefalik ven çapı yetersiz ve Median Bazilik Ven uygun çapta ise uygulanır.
- Side to side anastomoz yapılarak anastomoz distalinden erken kullanım amaçlanır.
- Uzun süreli kullanım için anastomozun 2 cm proksimalinden başlayarak 8-10 cm'lik bir alanda bazilik vene yüzeyelleştirme uygulanır.

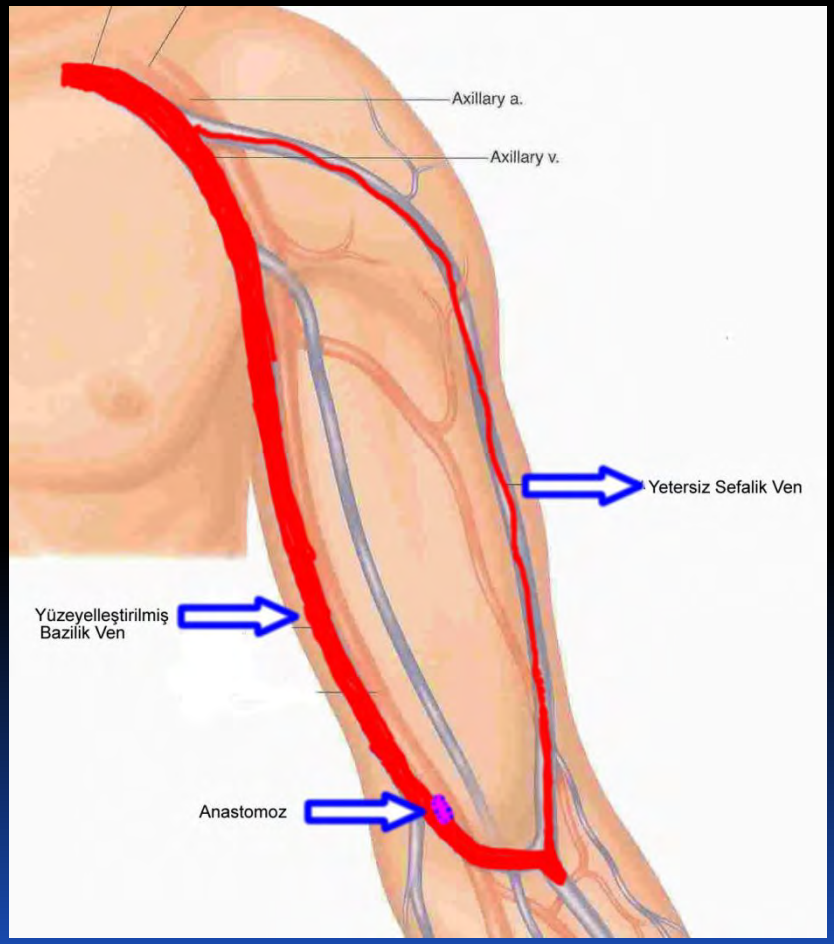

Brakio-Sefalik Fistülün Greft ile Revizyonu

- Brakio-Sefalik Fistülde Anastomozun ilk 1-3 cm"lik segmentinde kronik stenoz olması durumunda uygulanır.
- Brakial arter ile sağlam sefalik ven arasına greft implante edilir.

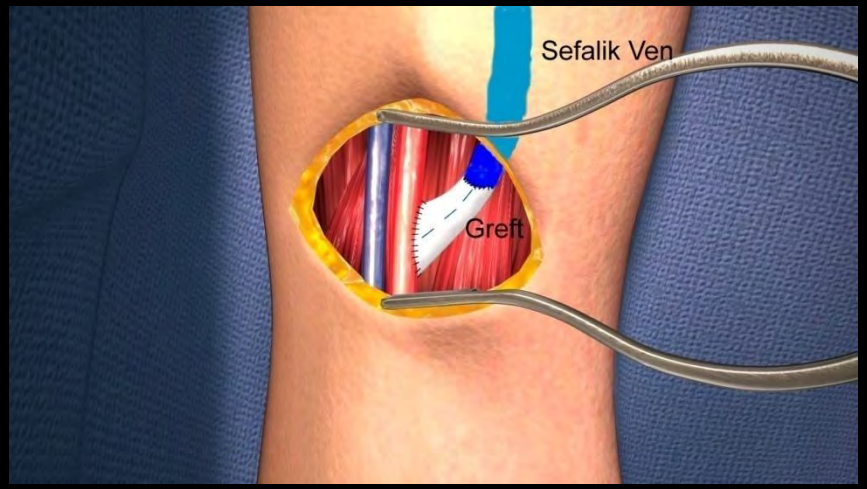

Erken Kullanım Greftleri

- Diğer tekniklerin uygulanamadığı hastalarda tercih edilir.
- Erken kullanım greftleri seçilmiş hastalarda erken kullanıma izin verir.



Bilekte ERKEN REVİZYON (Proksimal Reanastomoz)

•Kolun muayenesi

• Koldaki venöz yapının haritalanması ve arter yerinin belirlenmesi

- Lokal anestezi uygulanması

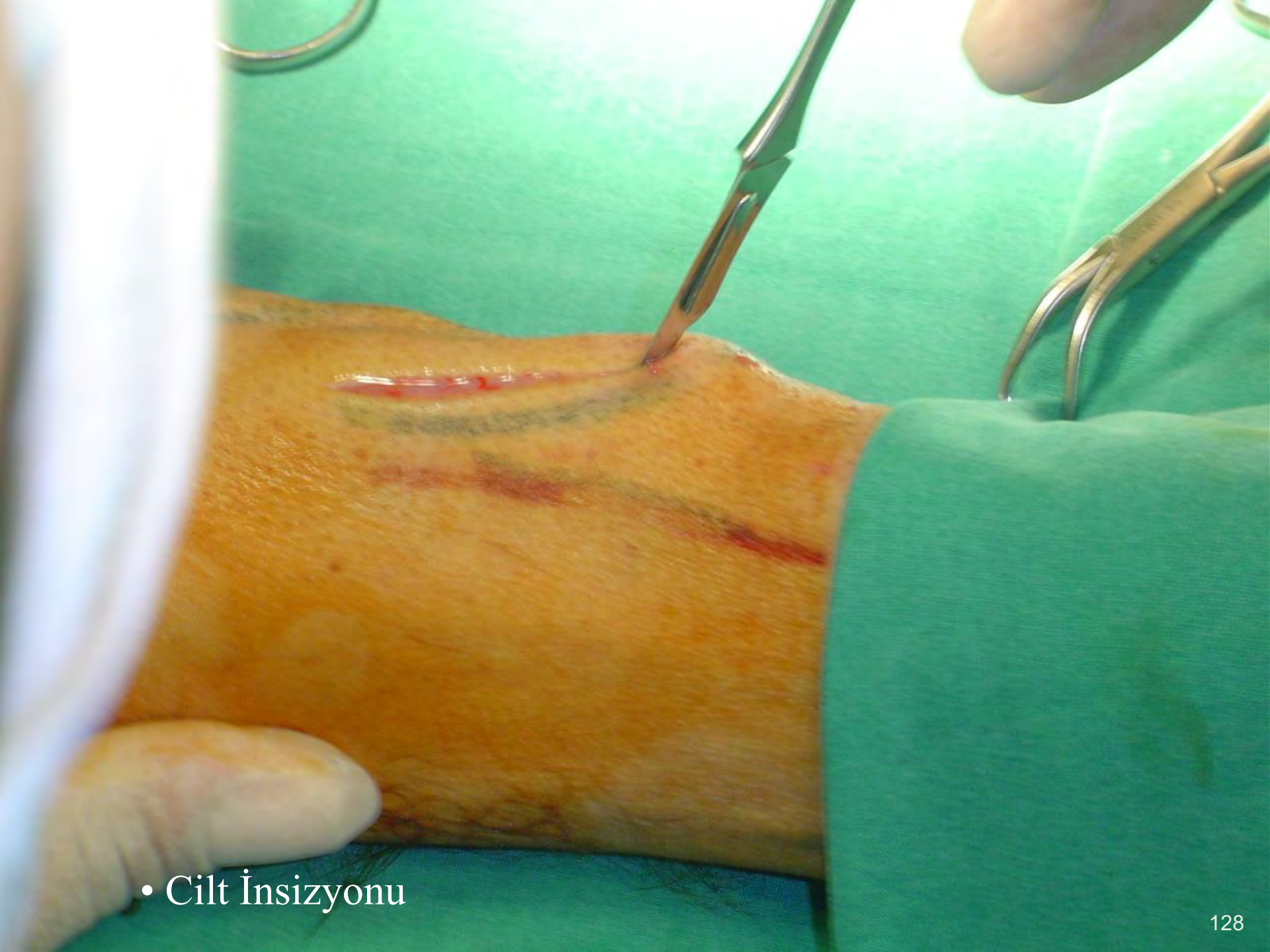

- Cilt İnsizyonu

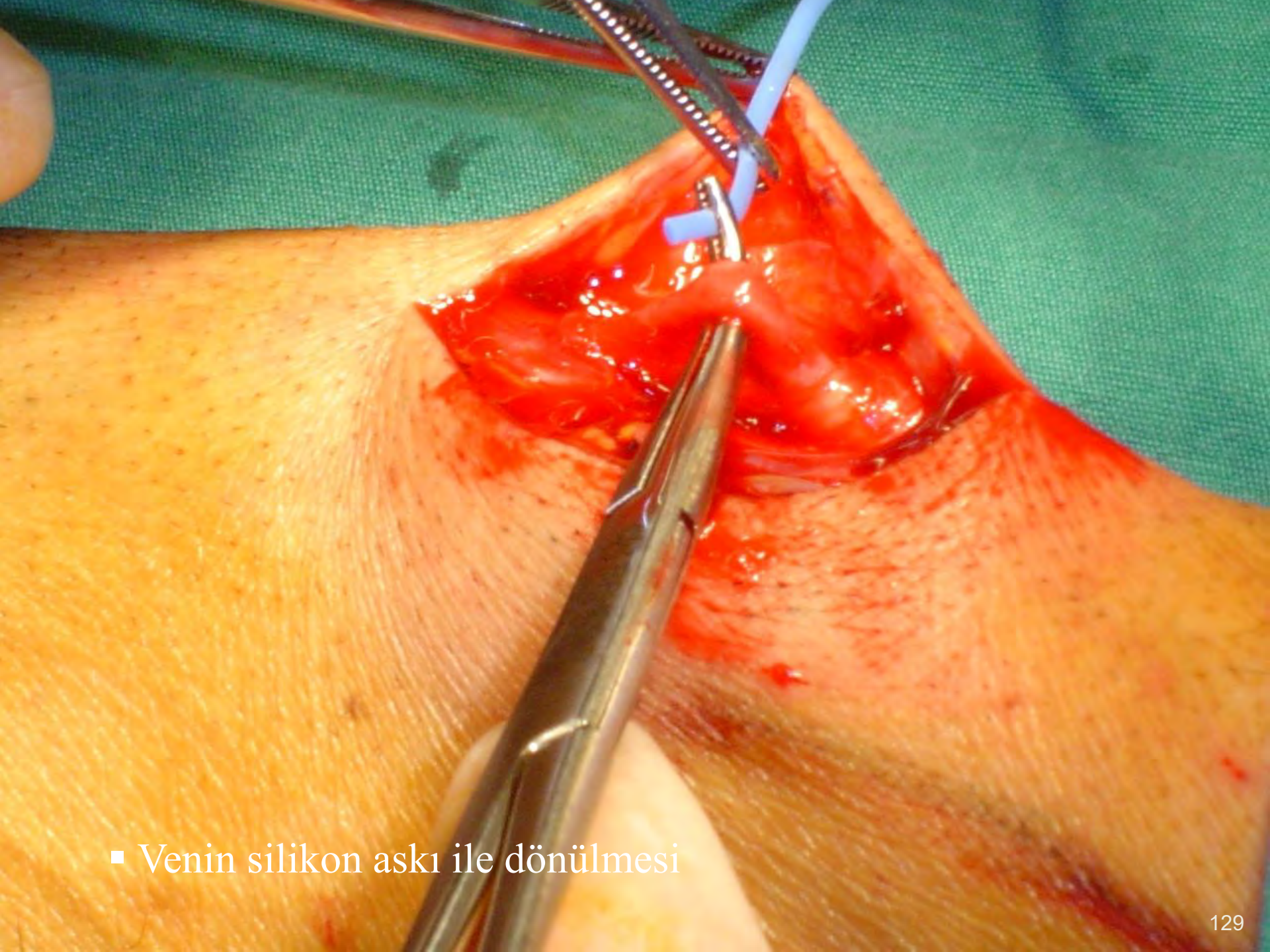

- Venin silikon askı ile dönülmesi

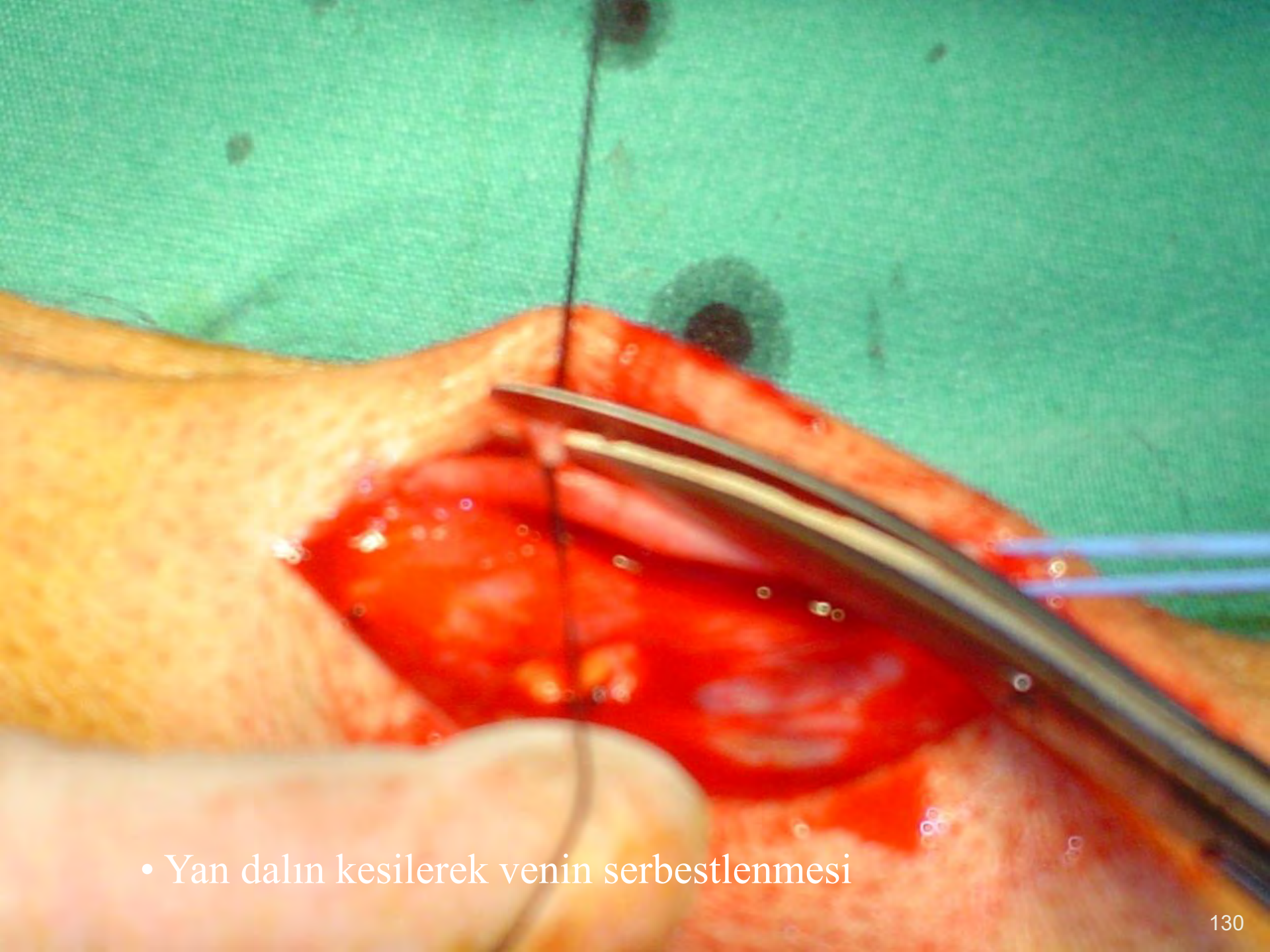

- Yan dalın kesilerek venin serbestlenmesi

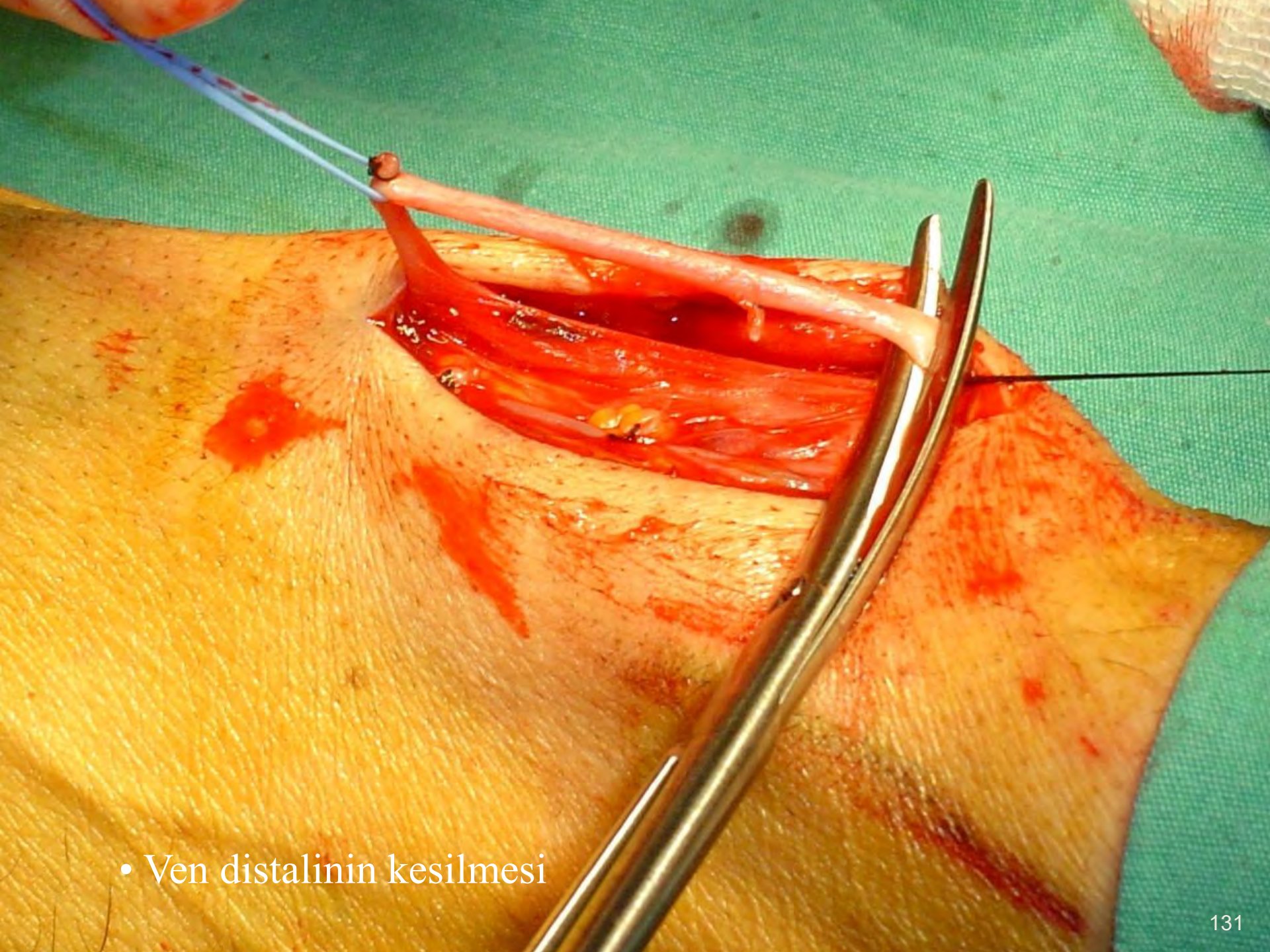

- Ven distalinin kesilmesi

• Vende tromboz düşünülen hastalarda venöz trombektomi uygulanması

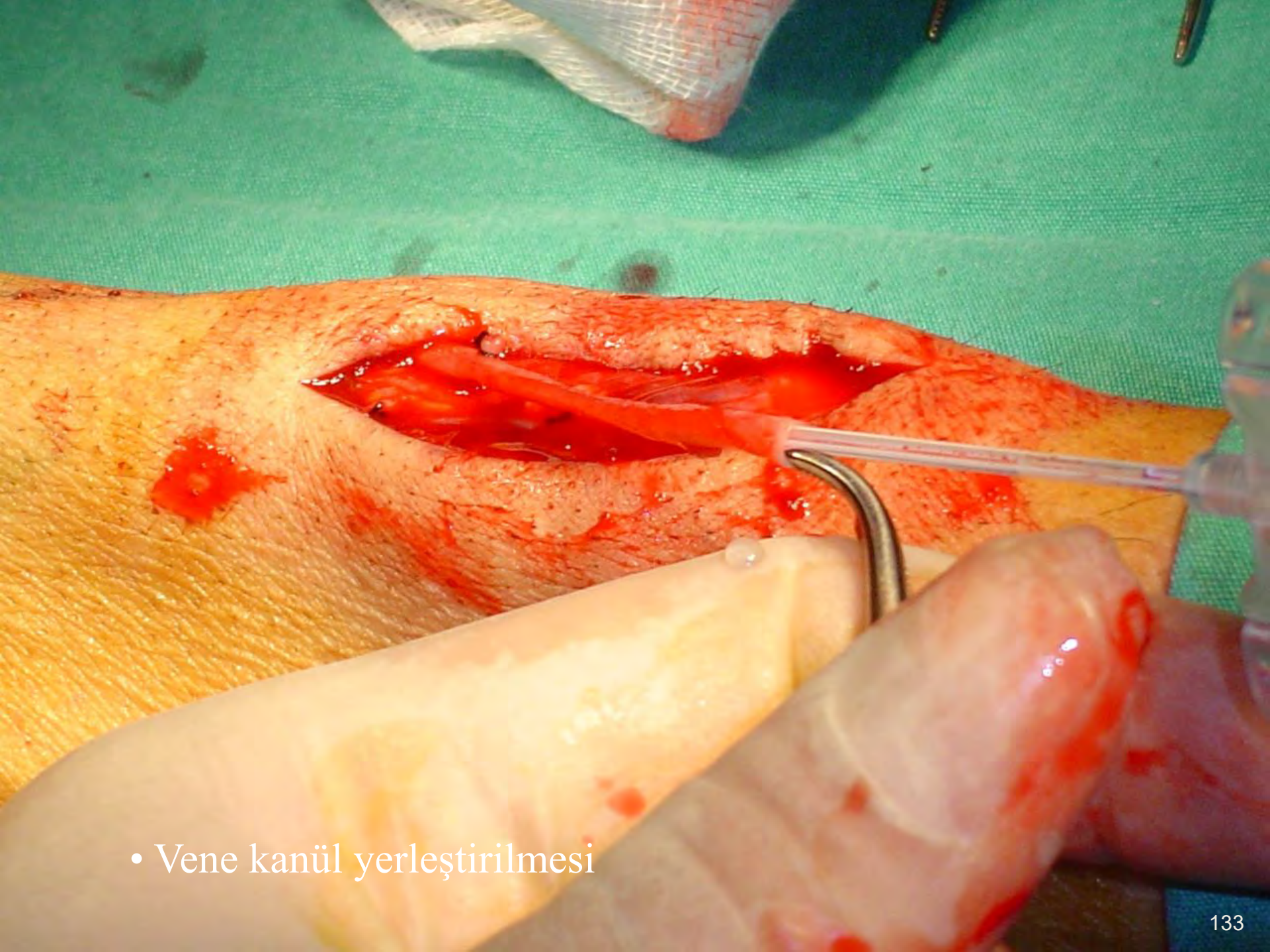

- Vene kanül yerleştirilmesi

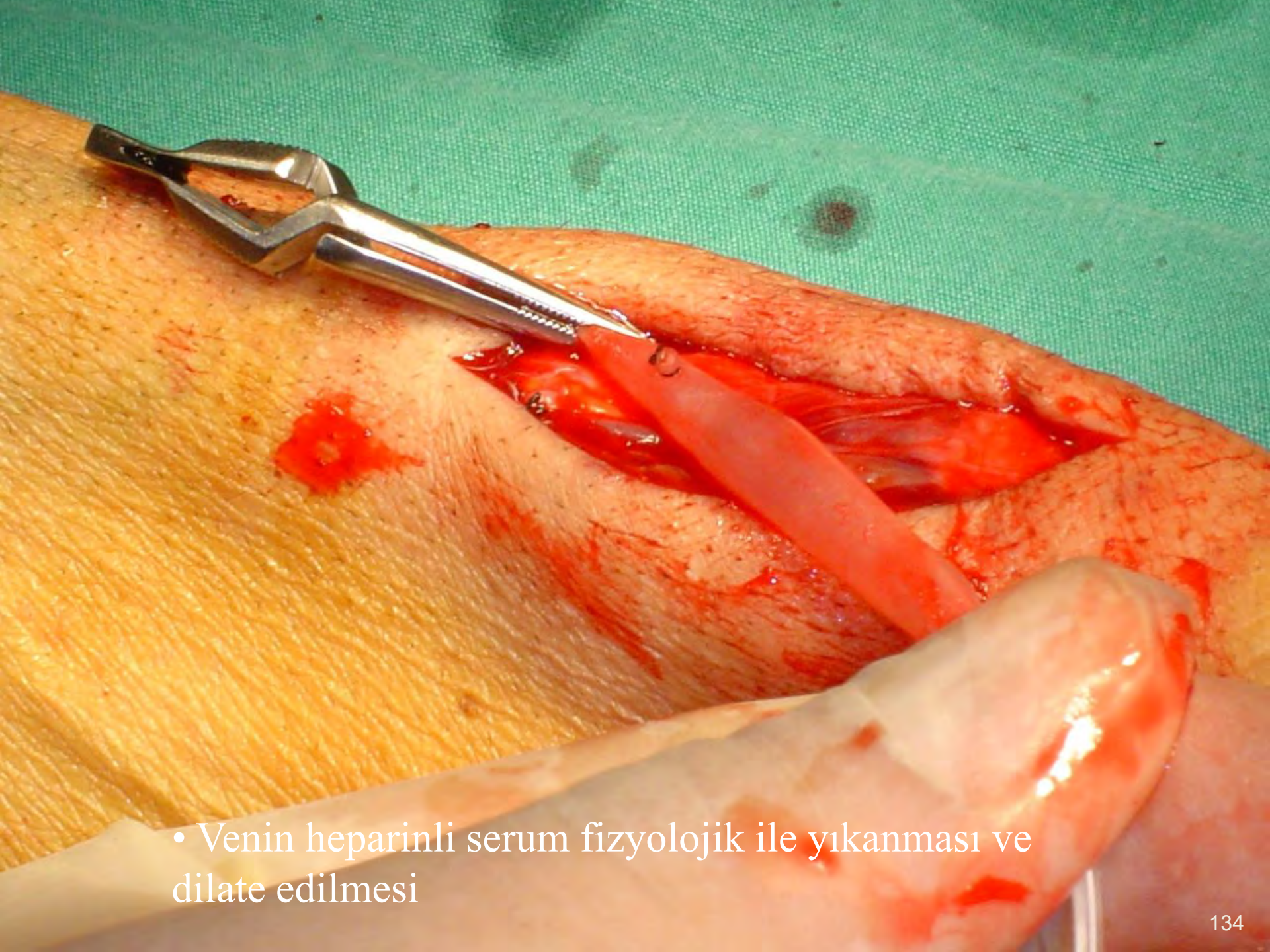

• Venin heparinli serum fizyolojik ile yıkanması ve dilate edilmesi

- Arterin askıya alınması

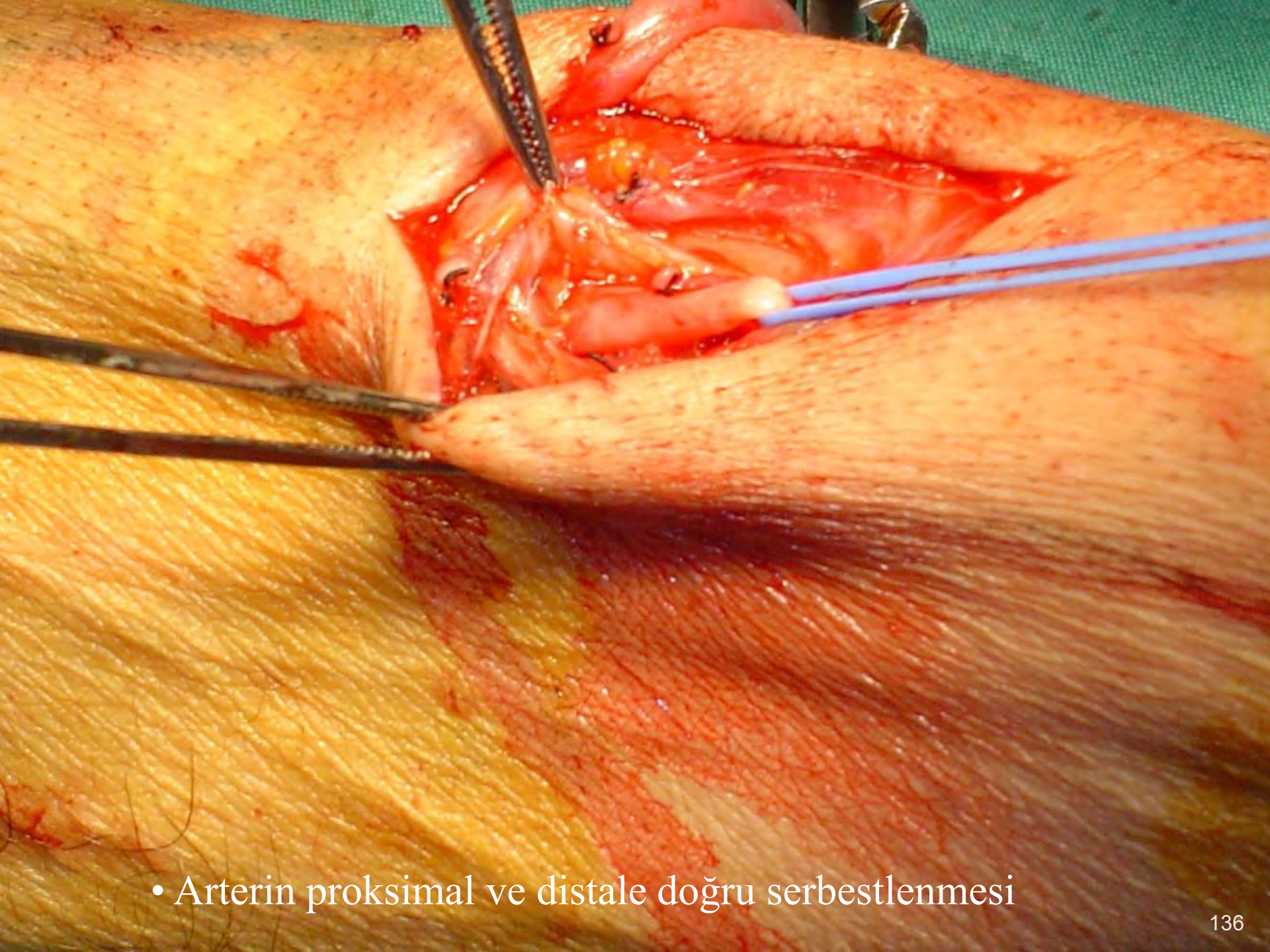

• Arterin proksimal ve distale doğru serbestlenmesi

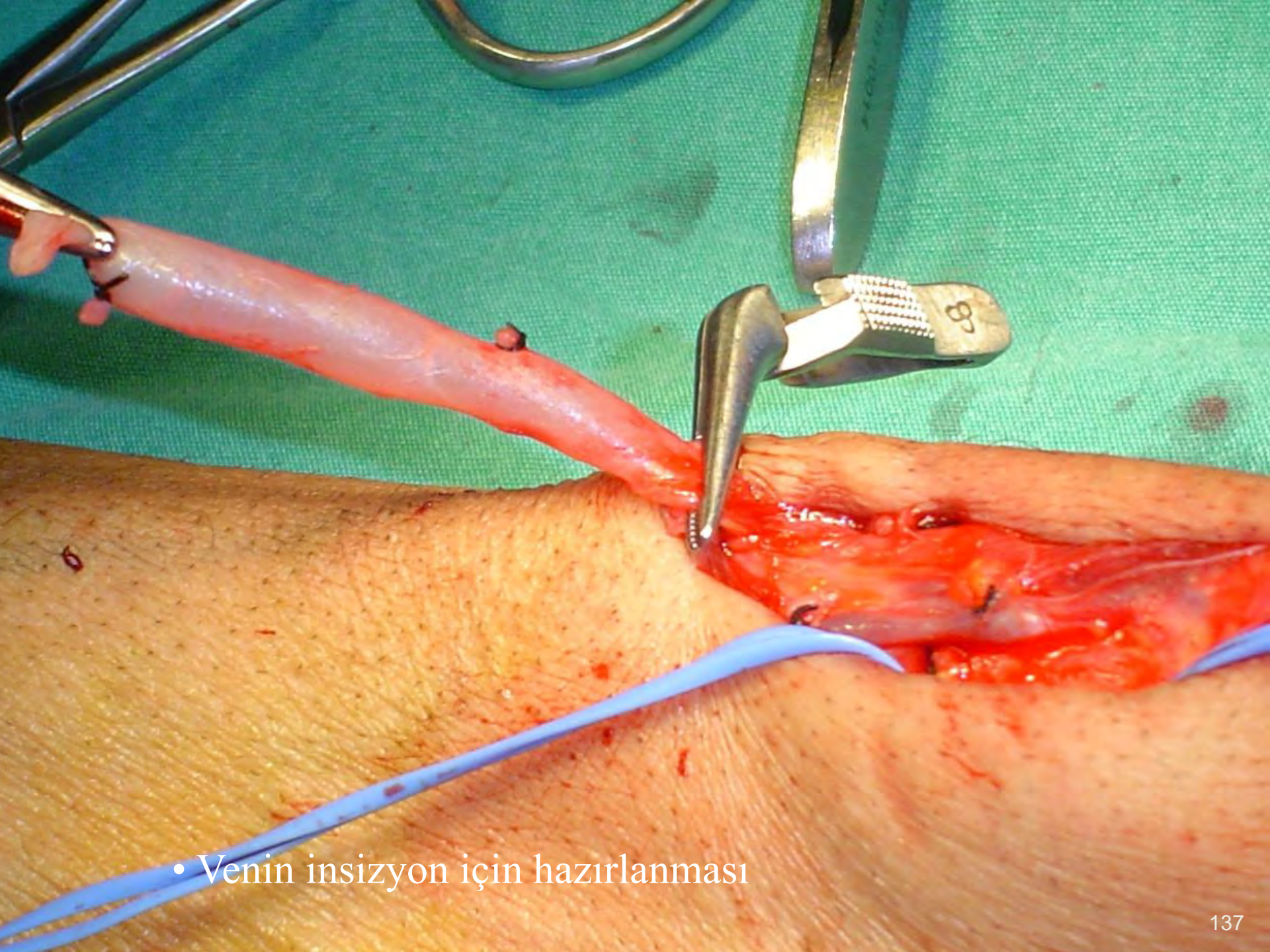

- Venin insizyon için hazırlanması

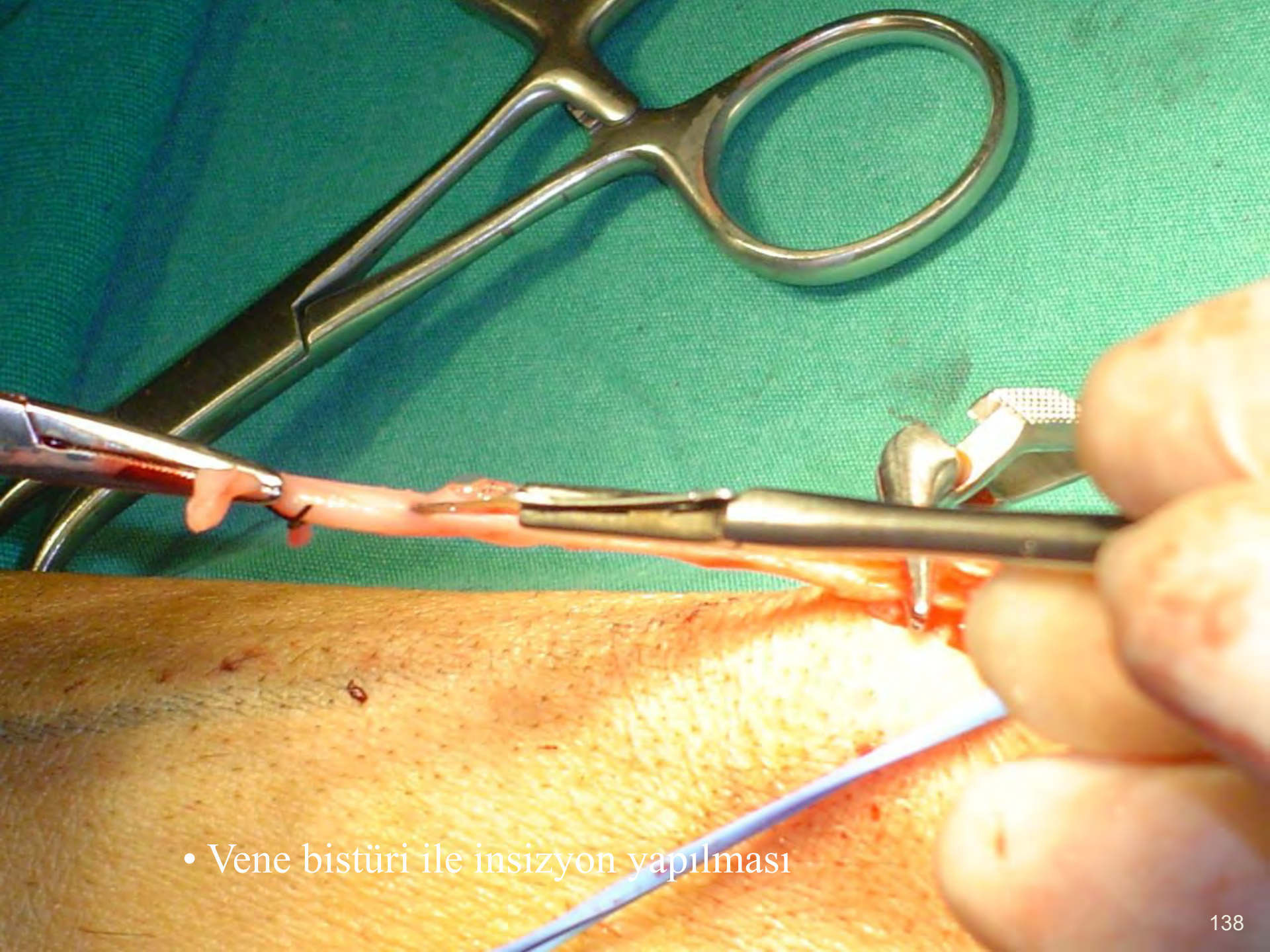

- Vene bistüri ile insizyon yapılması

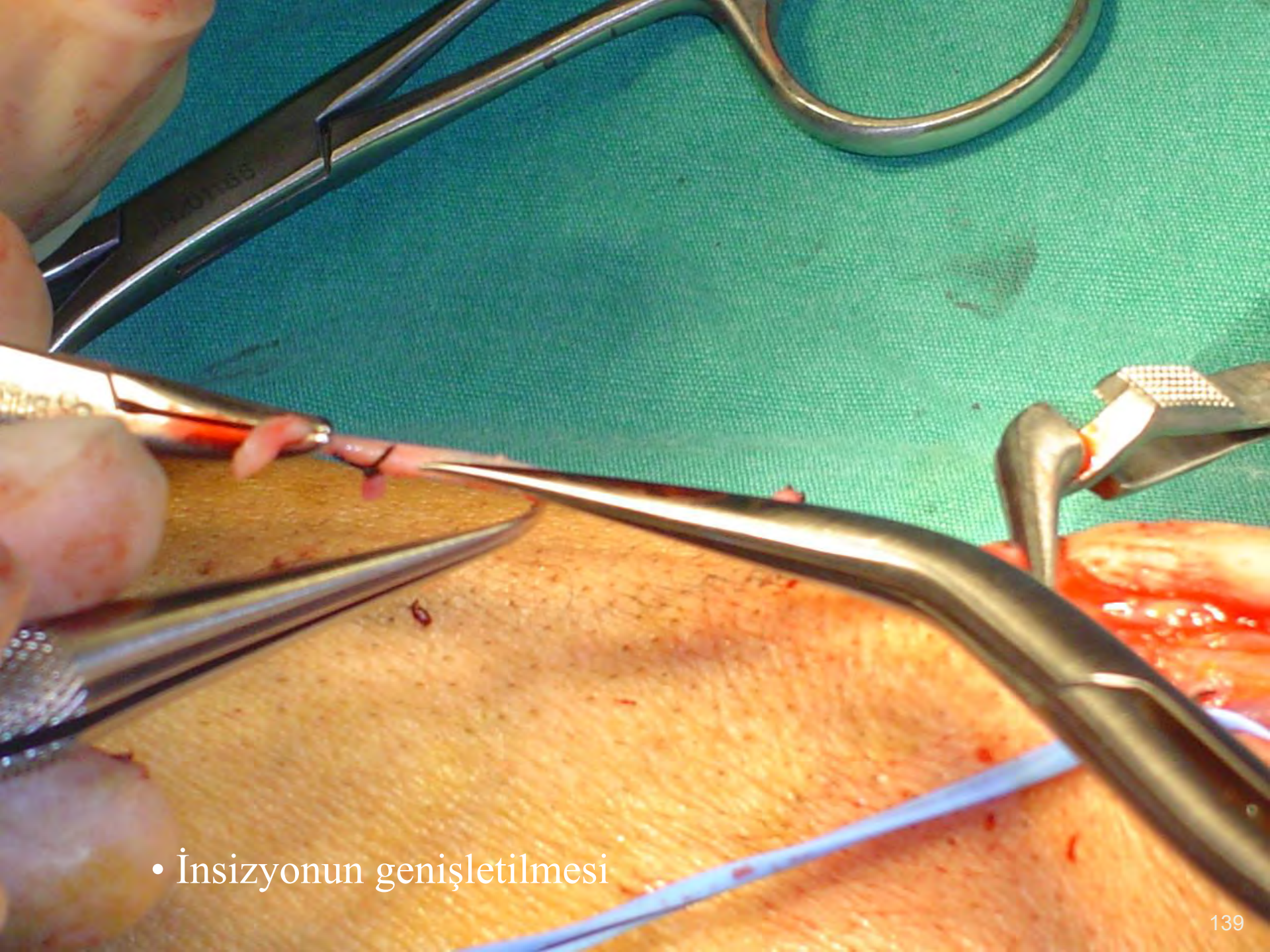

- İnsizyonun genişletilmesi

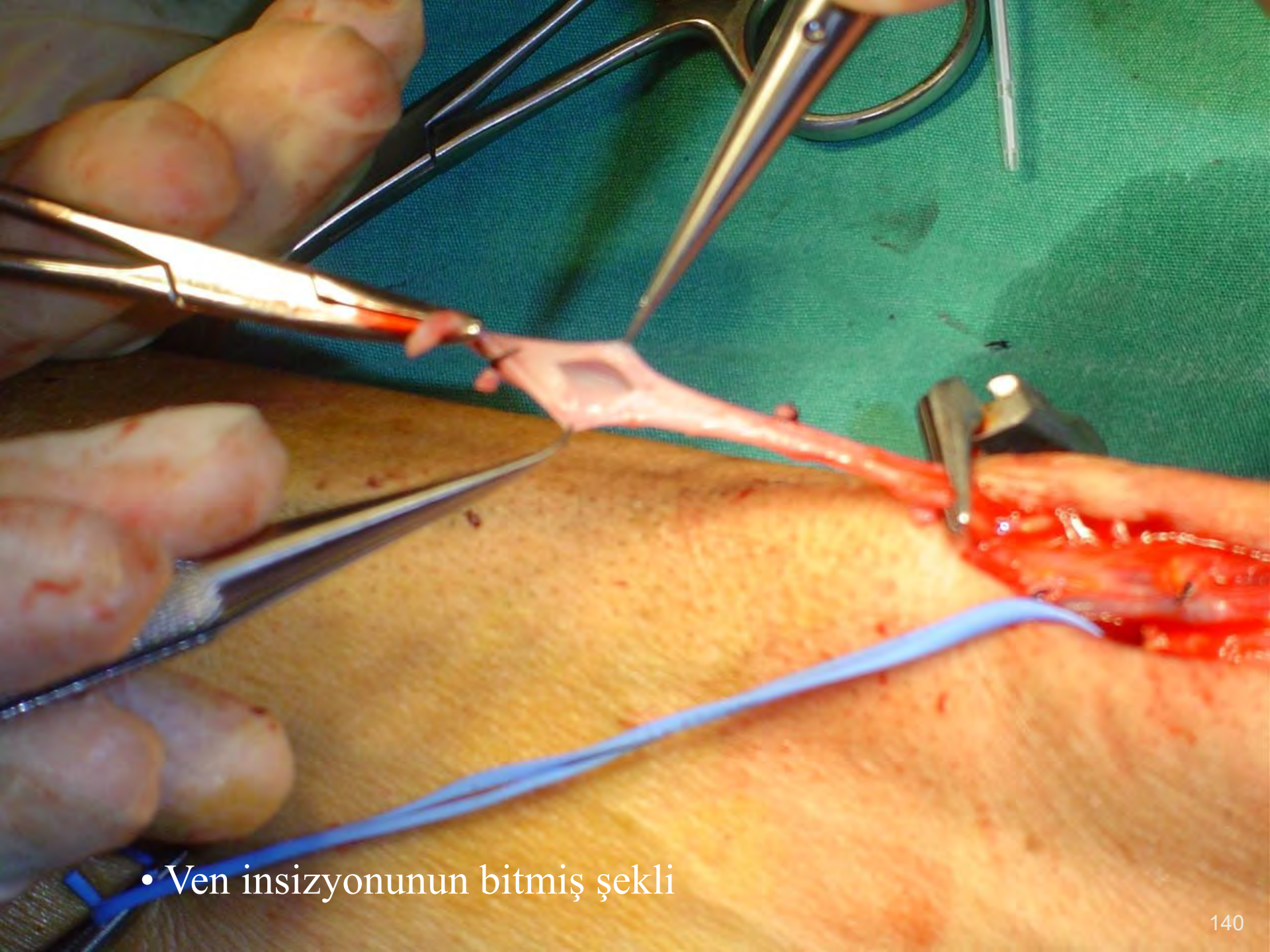

- Ven insizyonunun bitmiş şekli

- Arter askılarının gerilerek geçici oklüzyon sağlanması

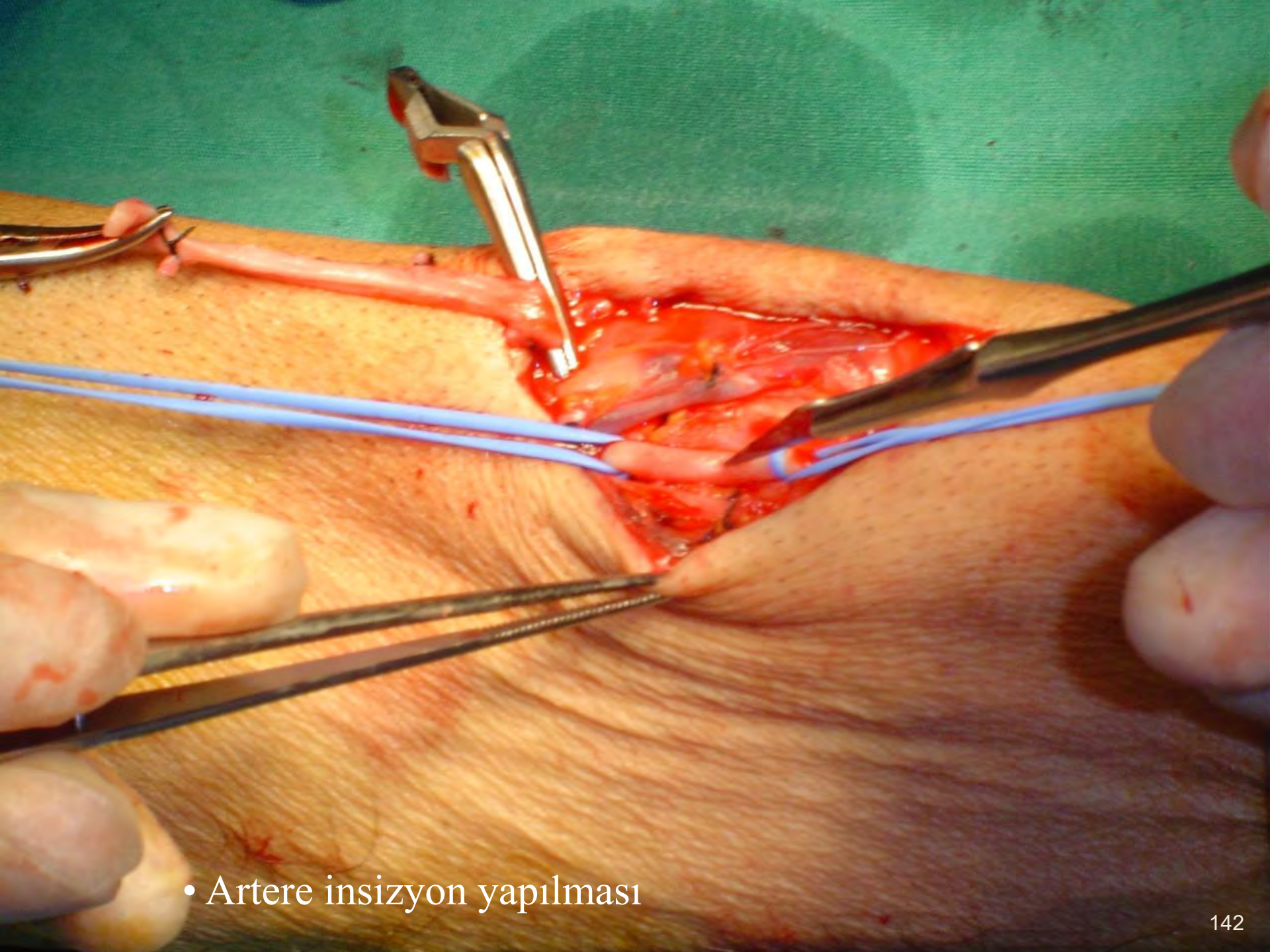

- Artere insizyon yapılması

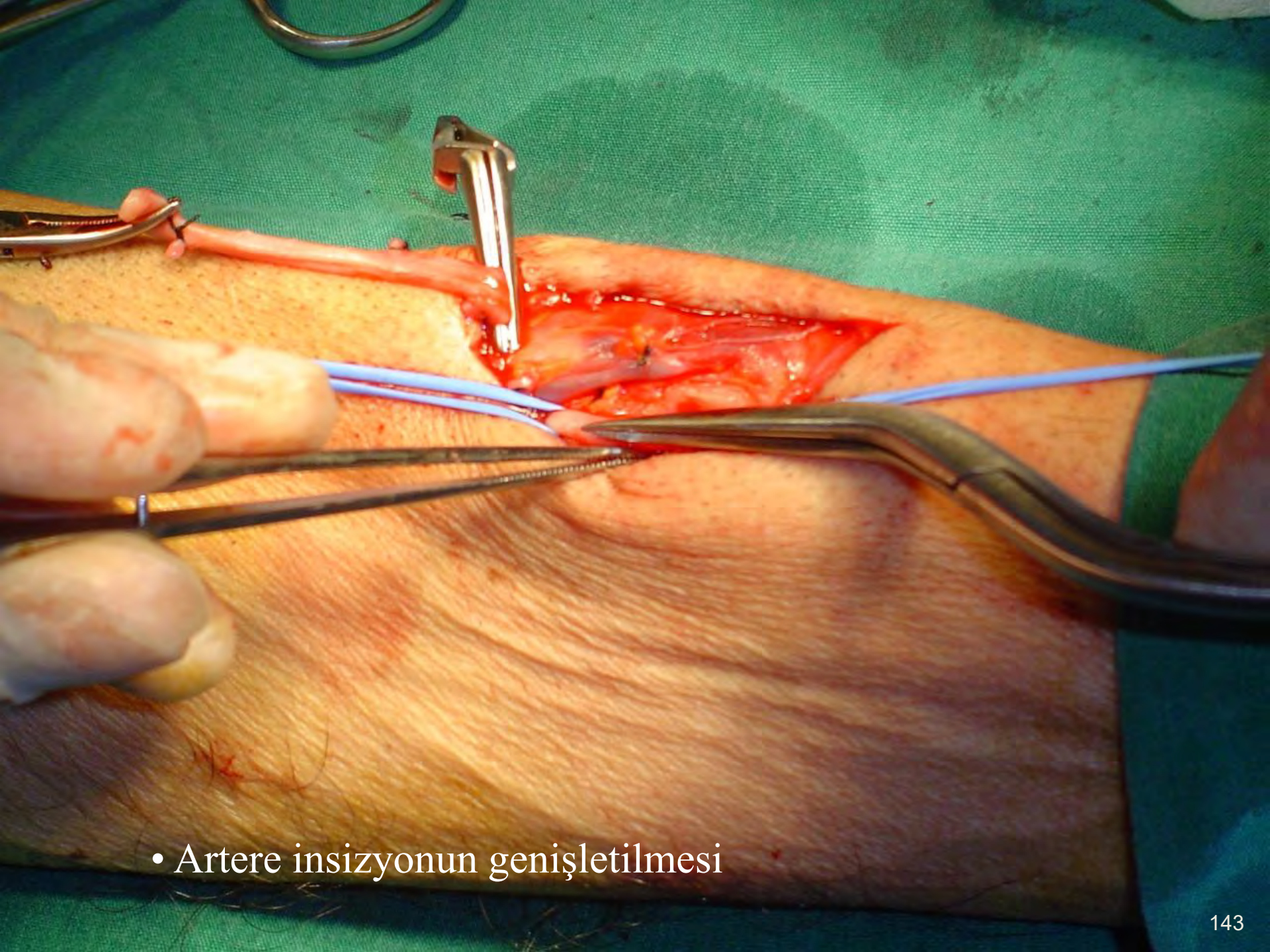

- Artere insizyonun genişletilmesi

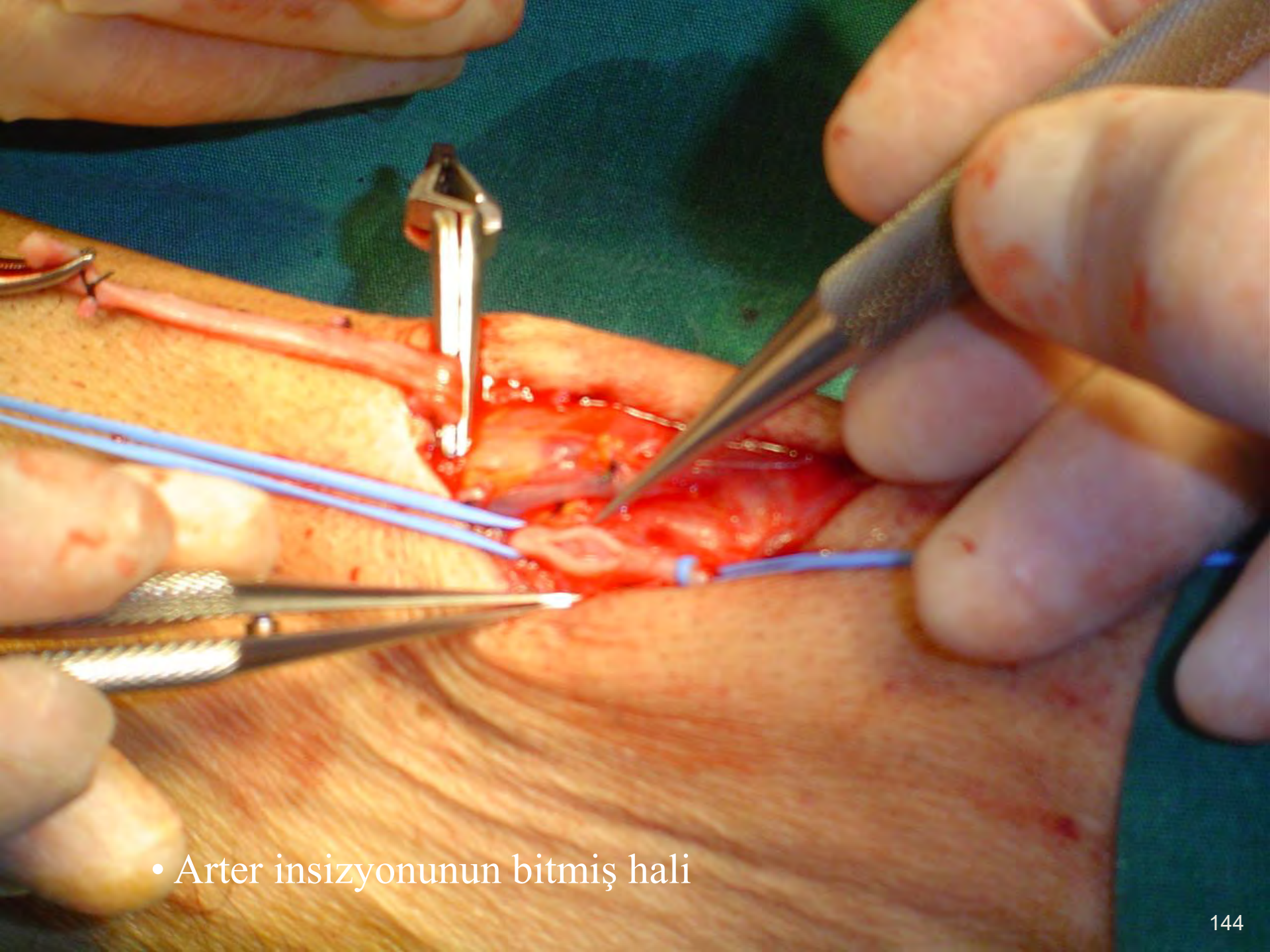

- Arter insizyonunun bitmiş hali

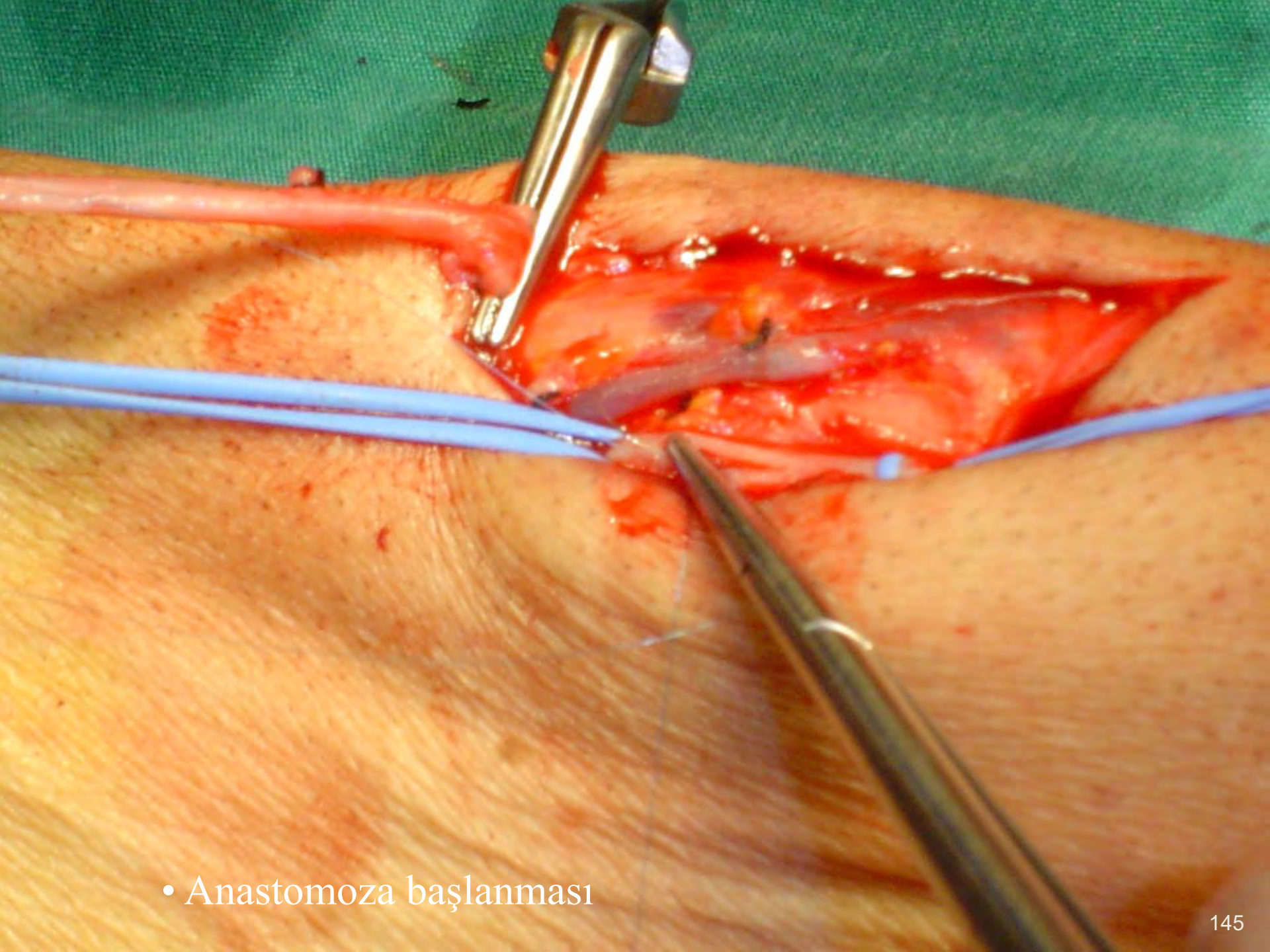

• Anastomoza başlanması

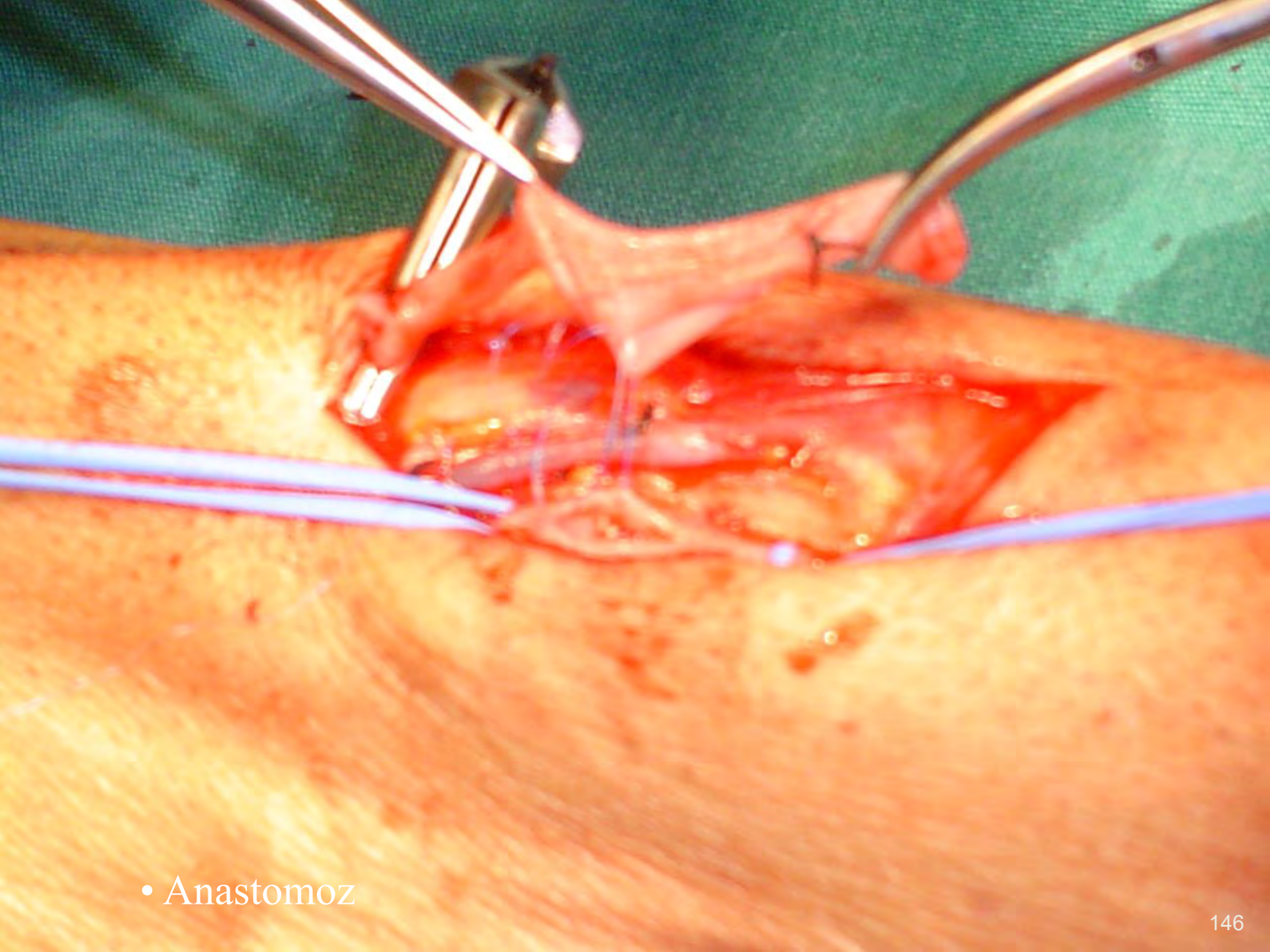

- Anastomoz

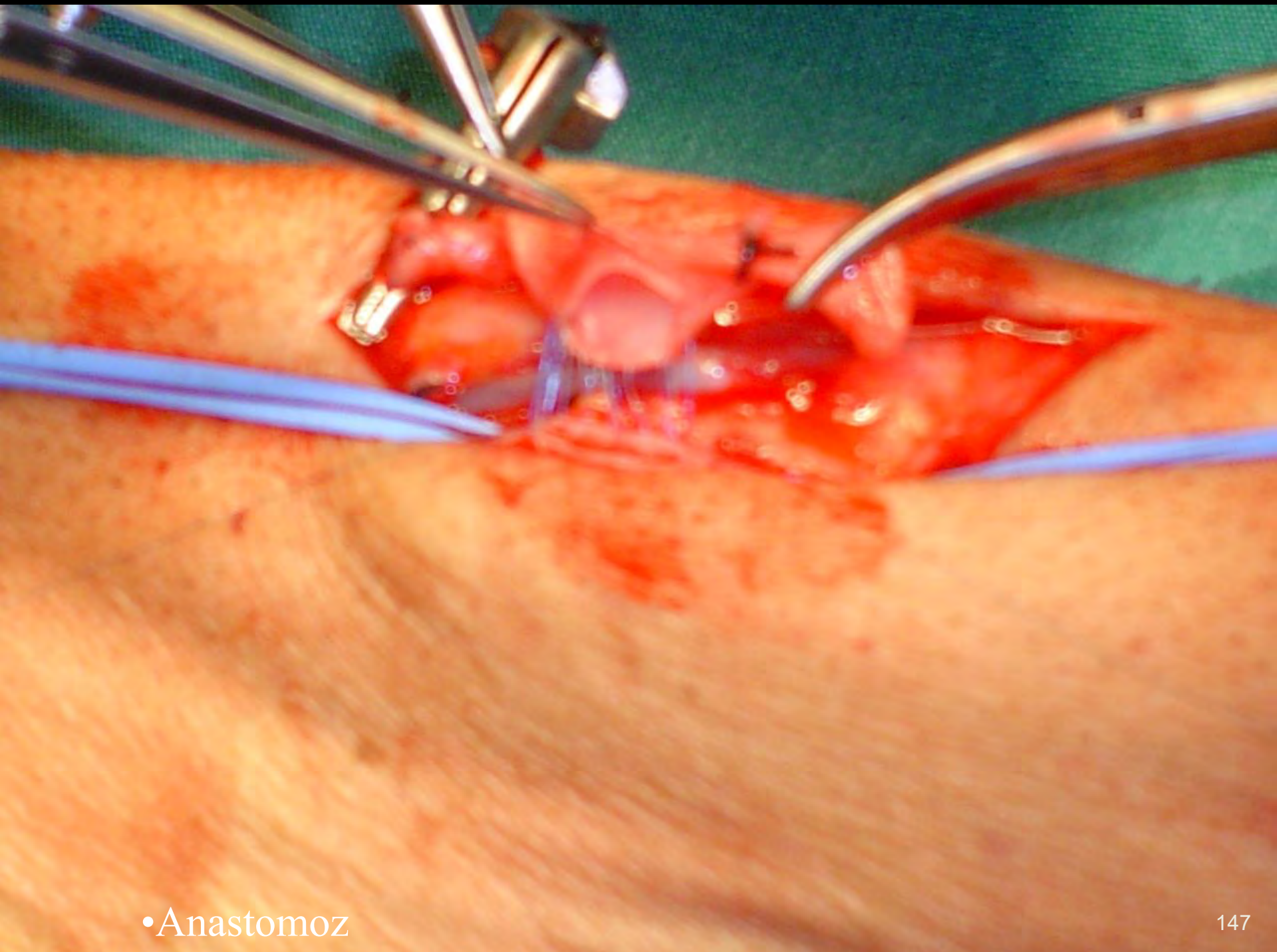

•Anastomoz

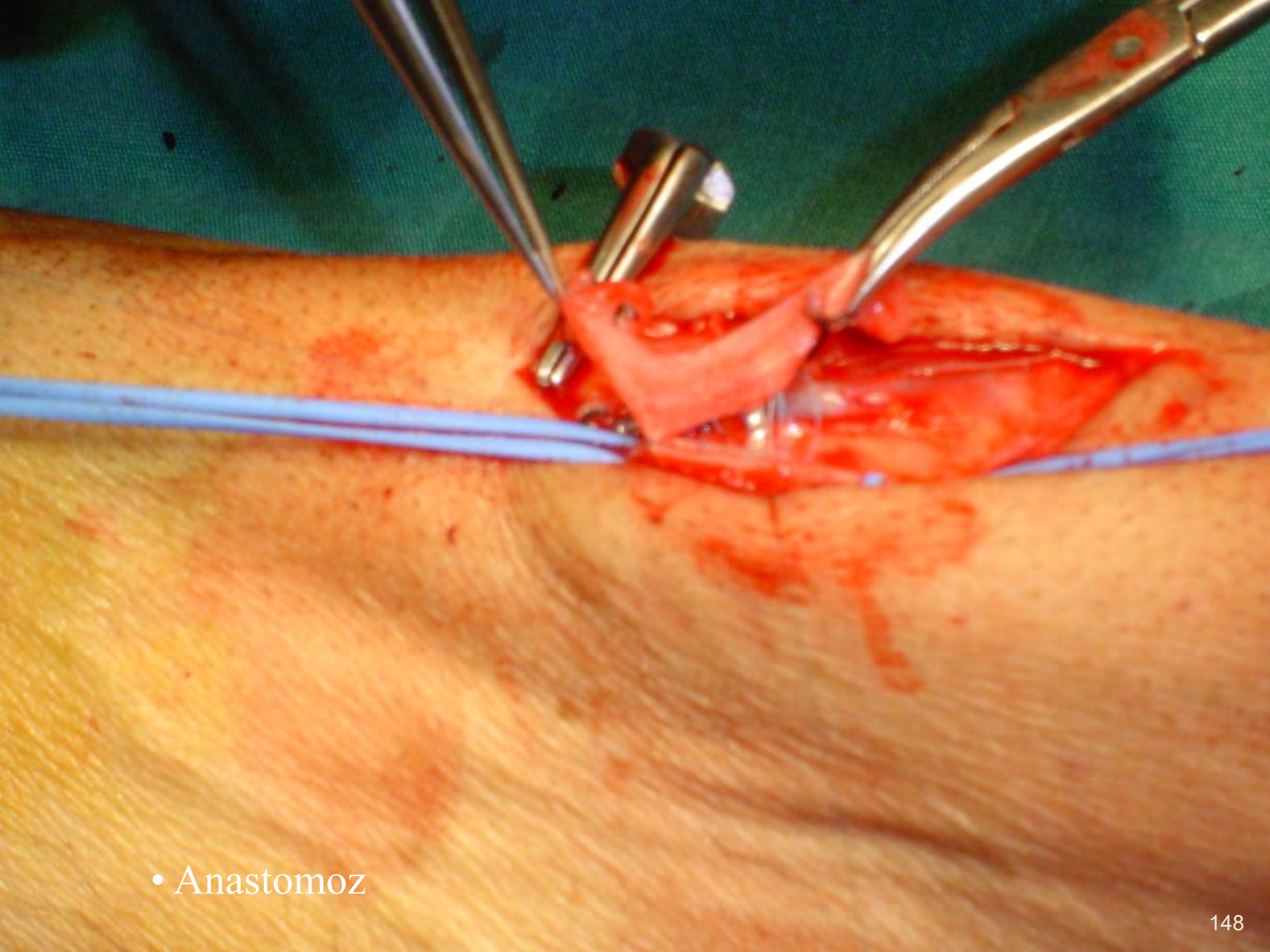

- Anastomoz

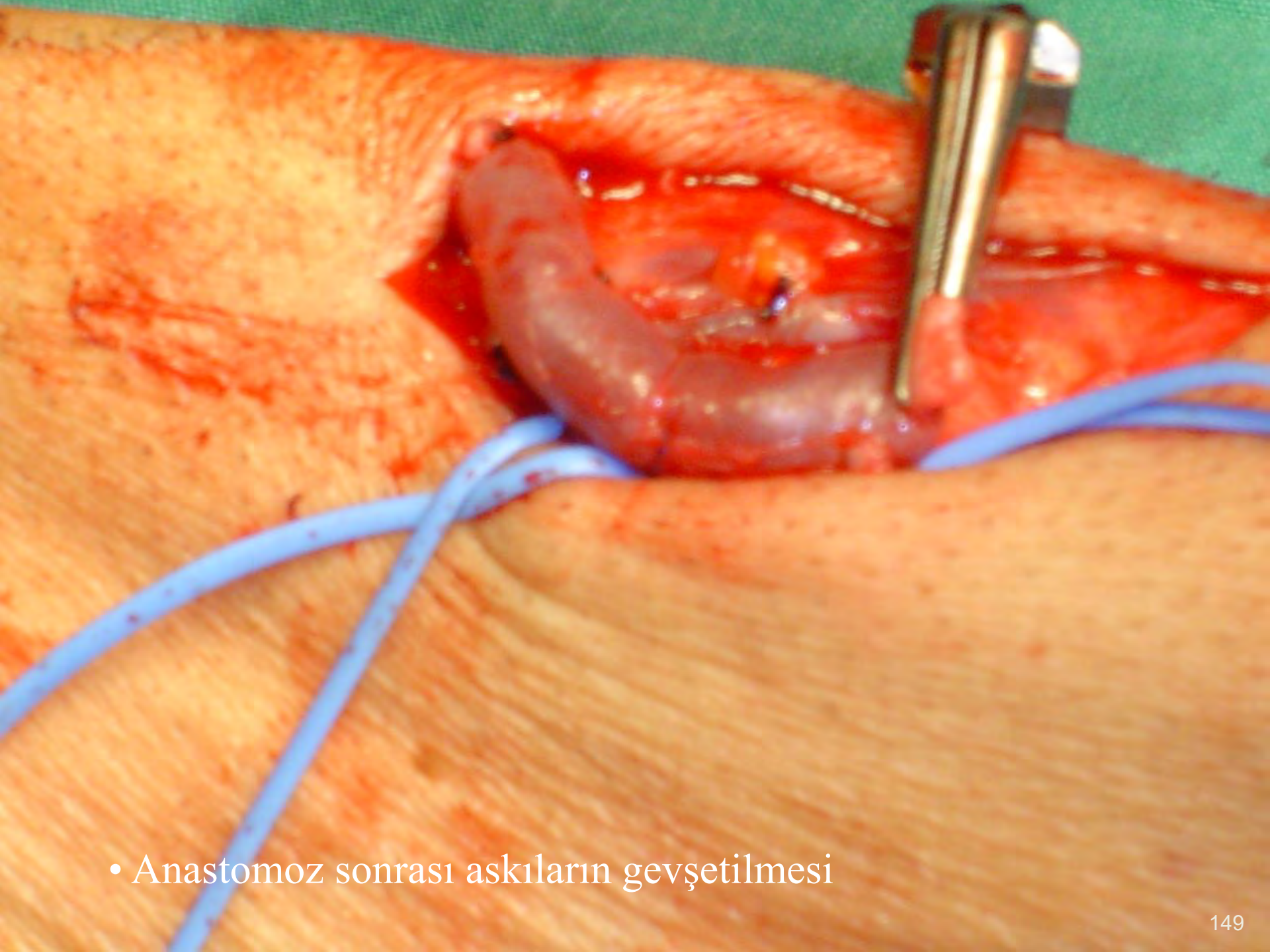

- Anastomoz sonrası askıların gevşetilmesi

• Yeterli thrill oluştuğu görüldükten sonra ven distalinin bağlanarak anastomozun end-to-side hale getirilmesi

- Operasyonun bitmiş hali

Fistül şanslarını artırır
Geçici Katater Risklerinden korur
Geçici Katater Seçeneklerini Korur
Yaşam Kalitesini Yükseltir
Greft ve Kalıcı Katater Kullanım Zamanını Geciktirir.
ERKEN REVİZYONLAR

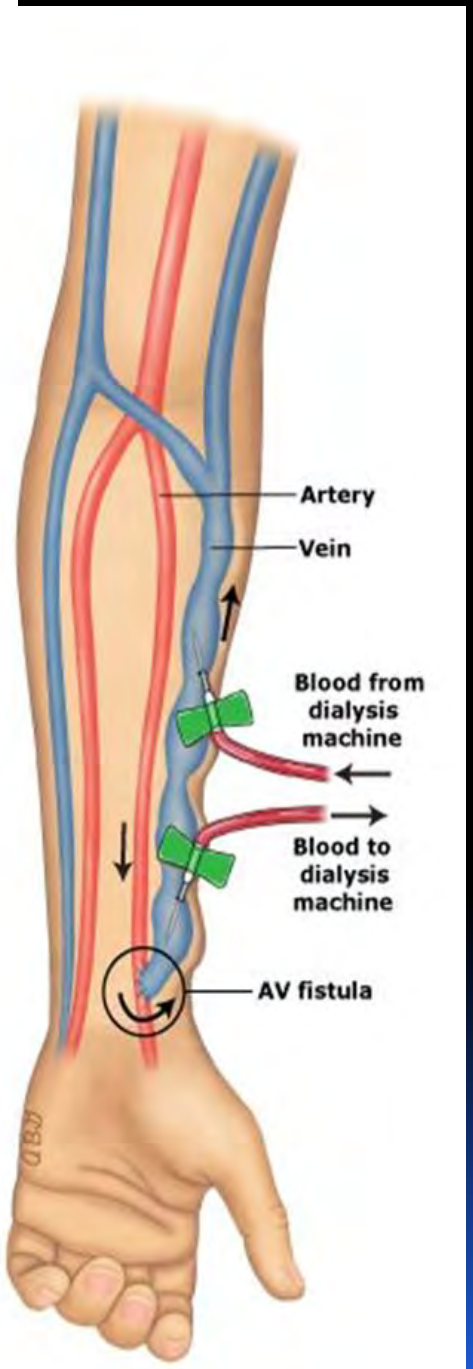

A-V FİSTÜLLERDE MUAYENE TEKNİKLERİ VE DAMARYOLUNUN TAKİBİ

Damaryolunun Takibi

- Diyaliz hekimi ve hemşireler, diyaliz merkezinde damaryolunun sağlanmasından, kullanımından ve takibinden sorumludur.
- Damaryolunun uzun süre kullanımı, ancak düzenli takip ve sorunların erken saptanarak doğru müdahalelerin yapılması ile mümkündür.
- Fistülde venöz sistemin yüzeyel seyretmesi, muayenede olası problemlerin kolay ve doğru bir şekilde saptanmasını sağlar.

Fistülün Anatomisi Değerlendirin.

- Fistül hangi arter ile hangi ven arasında oluşturulduğunu ,
- Fistül venlerinin trasesini , çaplarını ve kollateral venlerin varlığını,
- İğne giriş bölgelerindeki deformasyon, çap değişimleri ve lokal enfeksiyon bulguları incelenir.

Koldaki Staz Bulgularını Değerlendirin.

- Koldaki ödem ve çap artışı, venöz staz bulgusudur.
- Omuz bölgesinde kollateral venlerin belirginleşmesi santral venöz darlığın göstergesidir.

Fistül Debisini Değerlendirin

DEBİ		YORUM
Debi 0	Fistülde steteskopla üfürüm yoktur. Palpasyonda thrill hissedilmez.	Fistül Çalışmıyor
Debi 1	Fistülde steteskopla zayıf bir üfürüm alınır. Thrill hissedilmez.	Çok zayıf fistül
Debi 2	Fistülde steteskopla rahatlıkla üfürüm hissedilir. Palpasyonda thrill güçlükle hissedilir.	Zayıf Fistül
Debi 3	Thrill rahatlıkla hissedilebilmekle birlikte yeterince güçlü değildir.	Normalin Altı
Debi 4	İdeal bir fistülde izlenen rahatlıkla hissedilen thrill değeridir.	İdeal Fistül
Debi 5	Normalden daha güçlü hissedilen thrill değeridir	Normalin Üstü
Debi 6	Palpasyonda çok güçlü ve anastomozdan uzağa yayılan thrill hissedilir.	Yüksek Debili Fistül

Venöz Stenoz Varlığını ve Derecesini İnceleyin

Stenoz derecesi	Thrill Derecesi ve Yeri	Nabız
Stenoz yok	Anastomoz bölgesinde rahatlıkla thrill hissedilir. Fistül veninde proksimalde thrill hissedilmez.	Fistül veni yumuşaktır ve nabız hissedilmez.
Hafif venöz stenoz	Anastomoz bölgesinde thrill hissedilmekle birlikte, darlık bölgesinde de hafif bir thrill hissedilir.	Fistül veninde darlık öncesinde hafif bir nabız hissedilir. Darlık sonrasında fistül veni yumuşaktır.
Orta –Ciddi venöz stenoz	Anastomoz bölgesinde çok az thrill hissedilir. Ayrıca venöz stenoz bölgesinde anastomozdan daha fazla thrill hissedilir.	Fistül veninde darlık öncesinde orta derecede nabız hissedilir. Darlık sonrasında, fistül veni yumuşak hissedilir.
Venöz Tromboz	Anastomoz bölgesinde ve oklüzyon noktasında thrill hissedilmez.	Oklüzyon öncesinde aynı arterde hissedilen şekilde nabız hissedilir. Oklüzyon sonrasında, fistül veni hissedilmez.

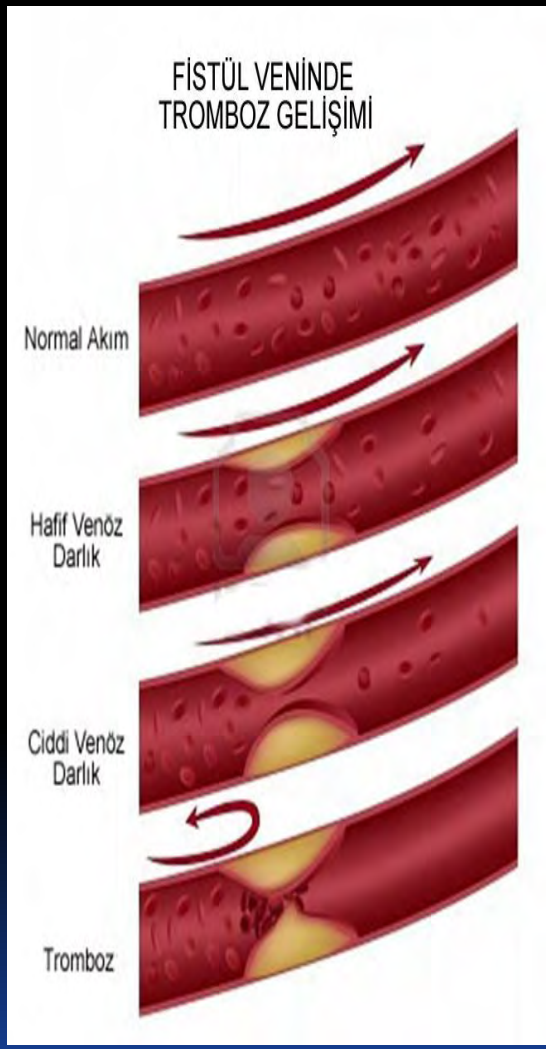

Normal Fistül Akımı

- Muayenede thrill süreklidir ve nabız alınmaz.
- Vene baskı uygulandığında thrill kaybolur ve kuvvetli nabız alınmaya başlar.

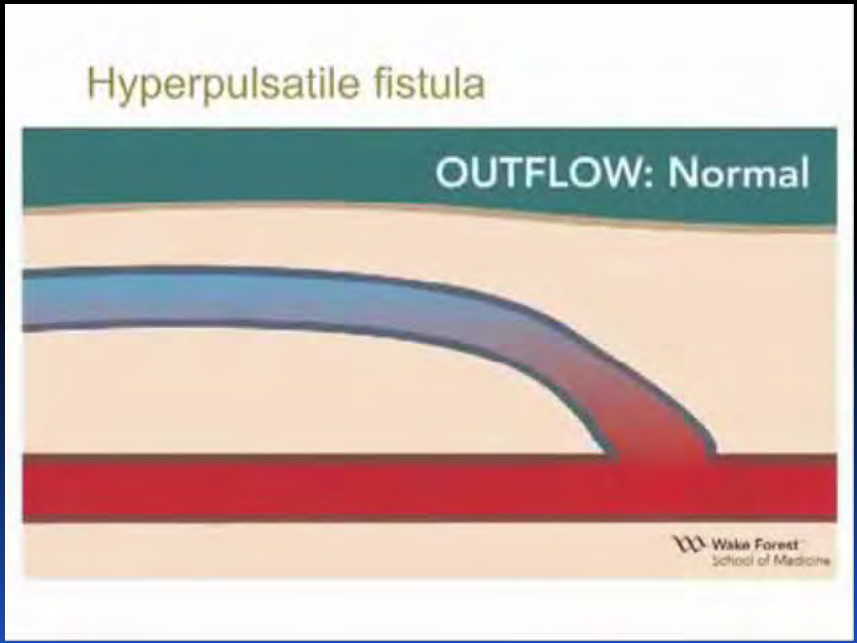

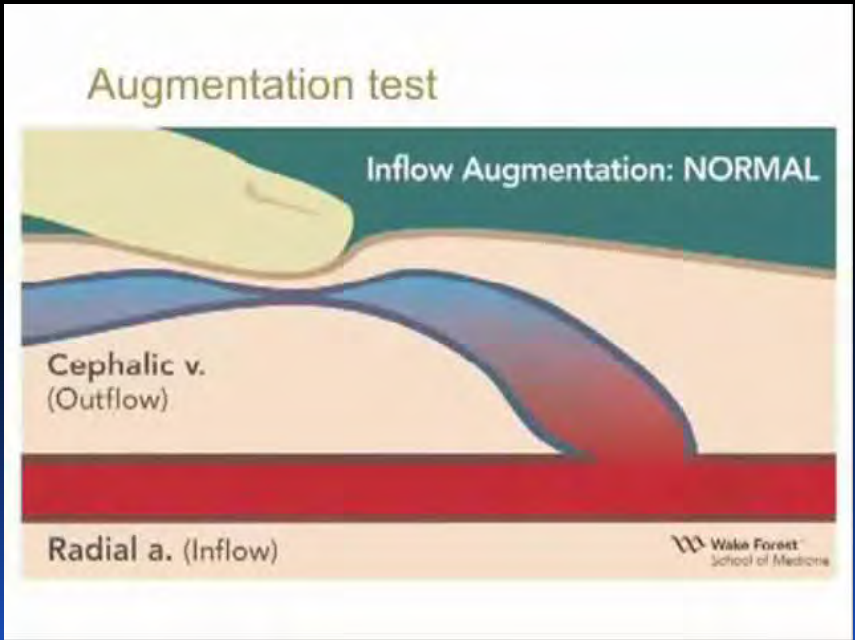

Perianastomoz Darlık

- Muayenede zayıf bir thrill hissedilir.
- Vene baskı uygulandığında zayıf bir nabız hissedilir.

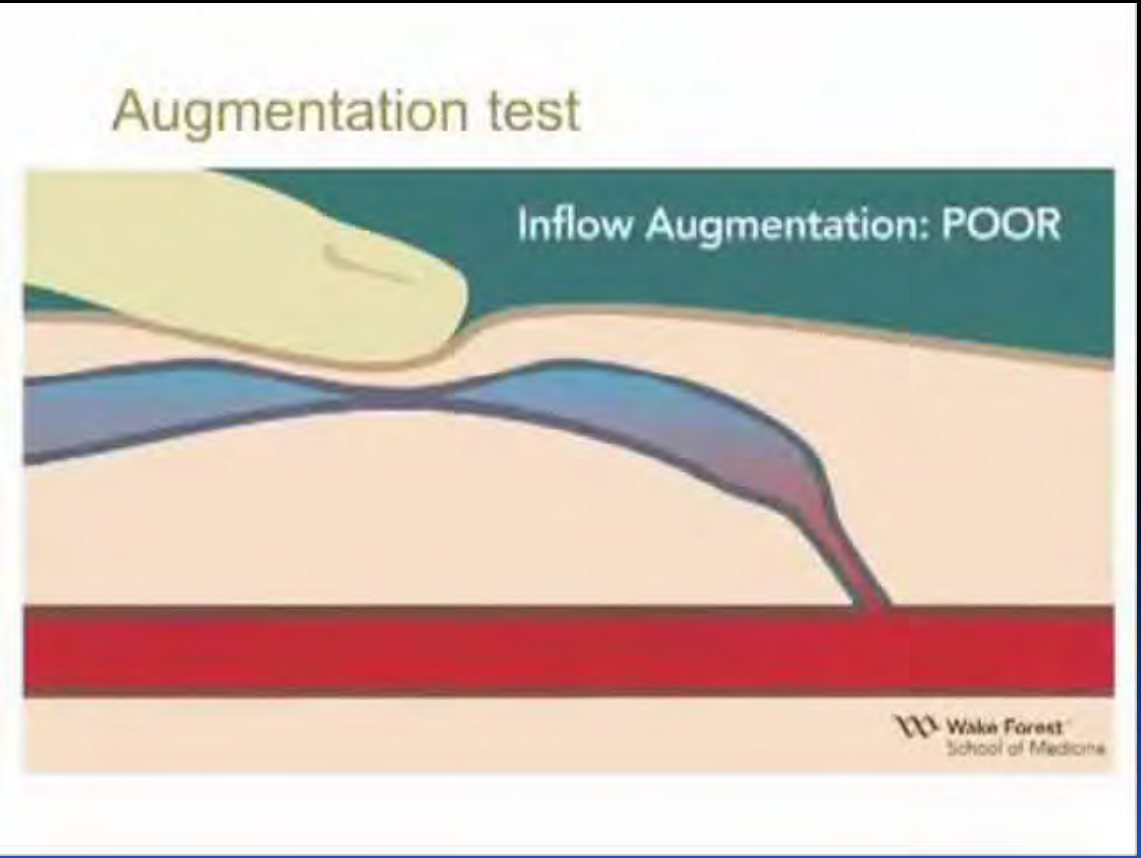

Proksimal Venöz Darlık

- Thrill çok azalmış veya kaybolmuştur.
- Darlık öncesinde kuvvetli nabız alınır.
- Darlık sonrasında nabız kaybolur.

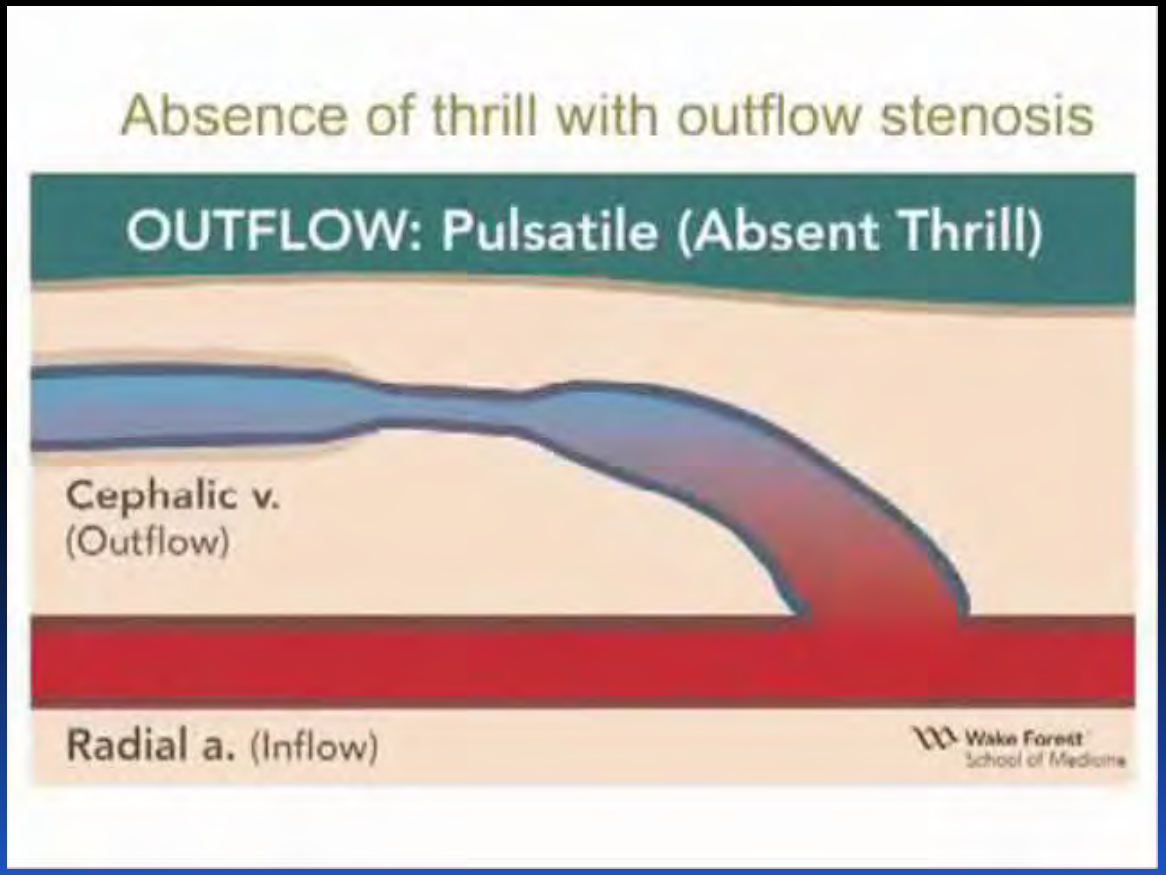

Venöz Kaçış

- Ana fistül venine baskı uygulanırken fistülde thrillin devam etmesi venöz kaçışın göstergesidir.

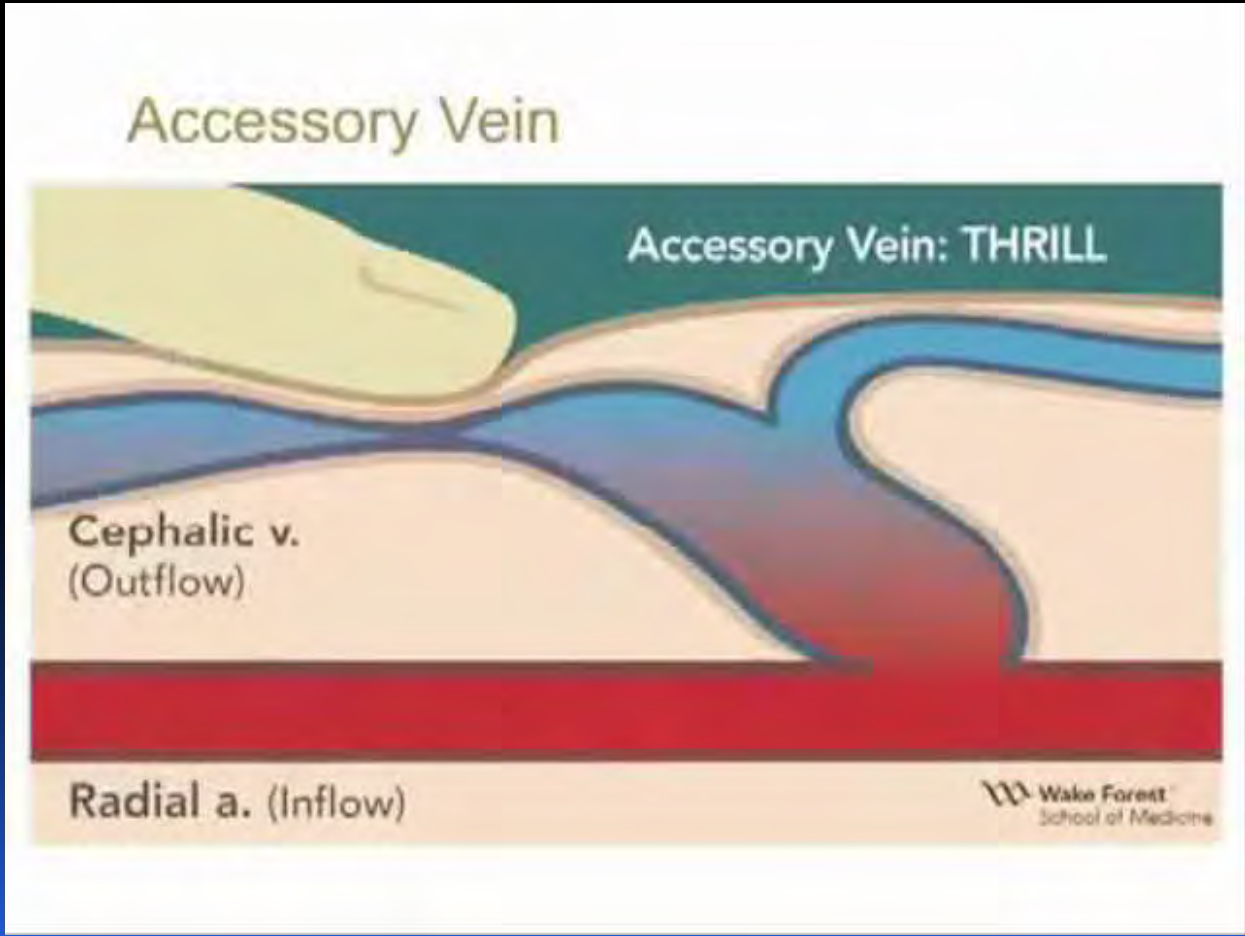

Bu durumda venöz kaçışın yerini belirlemek için anastomoz sonrası venin sağı ve solunda palpasyon ile venöz kaçışın olduğu ven tespit edilmeye çalışılır. Venöz kaçış venine oklüzyon uygulandığında thrill kaybolur ve fistül veninde nabız alınmaya başlar.

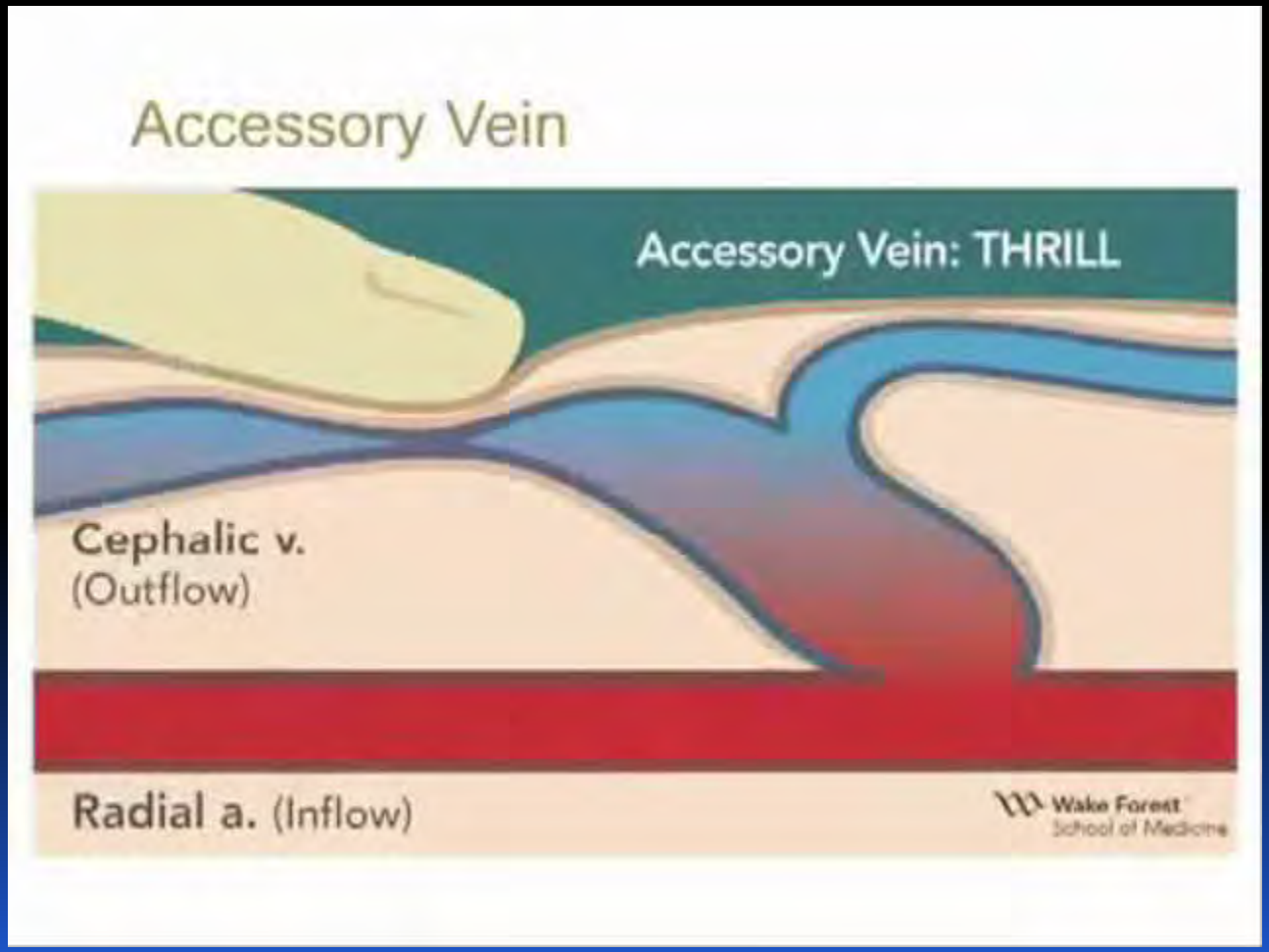

Elin Dolaşımını Değerlendirin

- El iskemisi, özellikle diyalizin son saatlerinde olmak üzere ağrı, soğuma, morarma, hareketlerde azalma ve iyileşmeyen yaraların oluşması gibi şikayetlere sebep olur. Bu şikayetler fistülün kullanımını imkansız hale getirebilir.
- Her iki koldaki distal nabızların varlığı ve şiddeti değerlendirilmelidir.

- Ellerin ısısı, rengi, kapiller dolum incelenerek periferik dolaşımın yeterliliği değerlendirilir.
- Dolaşım bozukluğuna bağlı gelişen ülser ve nekrotik dokular incelenmelidir.

Kt/V ve Diyaliz Yeterliliğinin Takibi

- Diyaliz hastalarında, aylık yapılan laboratuar değerleri,diyalizin yeterliliği hakkında bilgi verir.
- Diyaliz yetersizliği izlenen her hastada, damaryolunun ayrıntılı incelenmesi gerekir.
- Kt/V değerlerinin ölçümünde kan alınma tekniği çok önemlidir. Özellikle düşük debili fistüllerde, kanın standartlara uygun şekilde alınmaması yanlış sonuçlara yol açabilir.

Renkli Doppler Ultrasonografi

- Renkli doppler ultrasonografi damaryolunun değerlendirilmesinde, en önemli güvenilir tanı yöntemidir.
- Bu incelemenin tecrübeli damar cerrahları tarafından yapılması tanı değerini yükseltir.
- Fistüllerin rutin olarak yılda 1 kez bu incelemeden geçirilmesi sorunların erken saptanması için faydalıdır.

- Arteryel sistemin incelenmesi: Arteryel sistemdeki çaplar ve akım formları değerlendirilir.
- Anastomozun İncelenmesi: Anastomozun anatomisi ve anastomozun çapı incelenir.
- Fistül Debisinin Değerlendirilmesi: Arterdeki ortalama akım hızı ve damar çapı kullanarak, fistülden geçen kan akım miktarı ml/dak. olarak ölçülür.
- Venöz Sistem çaplarının, derinliğinin ve stenoz bölgelerinin gösterilmesi
- Anevrizma ve pseudoanevrizmaların varlığının ve büyüklüklerinin saptanması

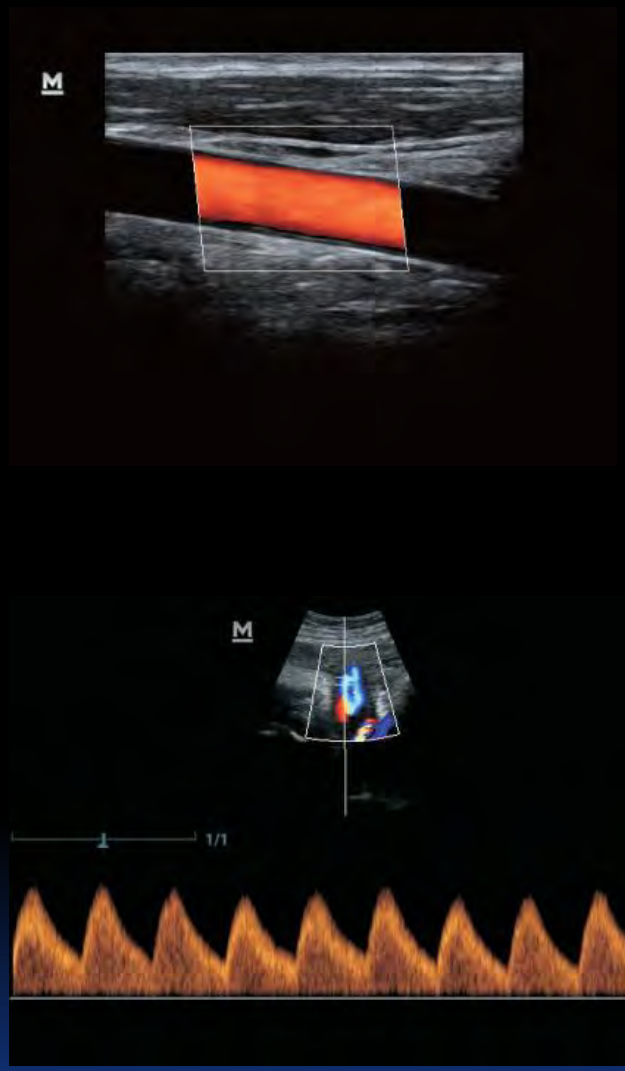

Venöz Stenozlu Fistülün Kullanımı

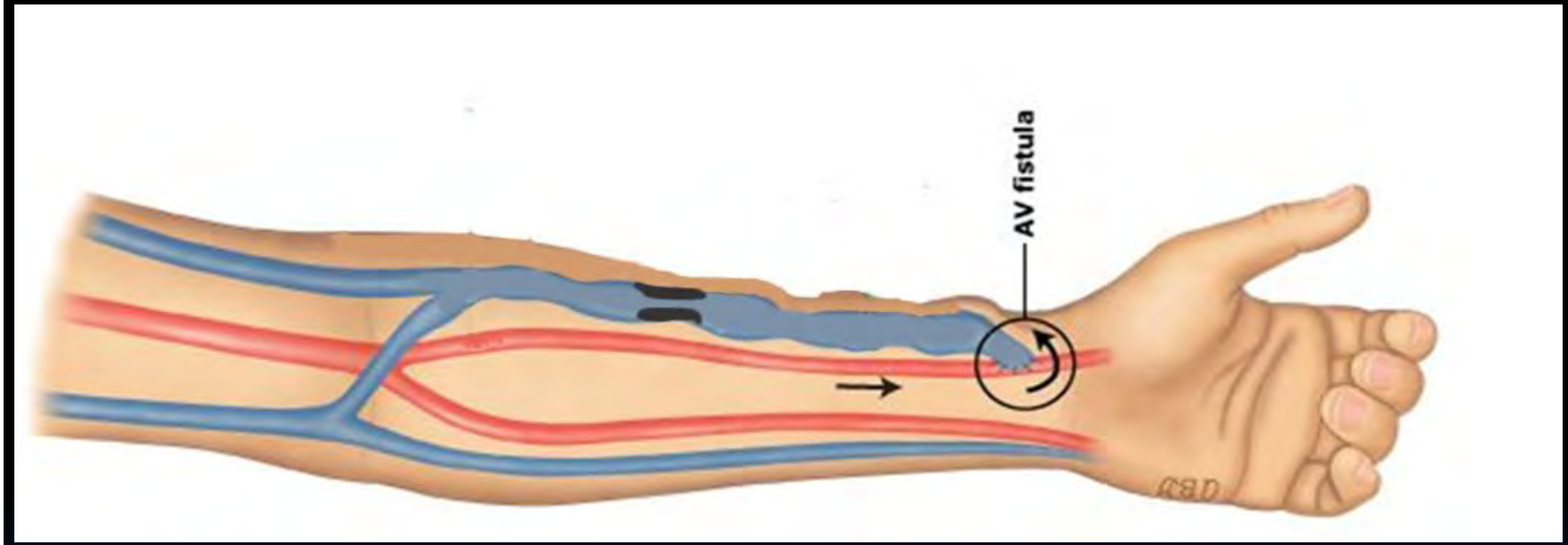

Fistül Debisi 150 ml/dak
Fistül Veninde Darlık Öncesi Nabız mevcut.

Fistül Debisi 150 ml/dak
Fistül Veninde nabız alınıyor.

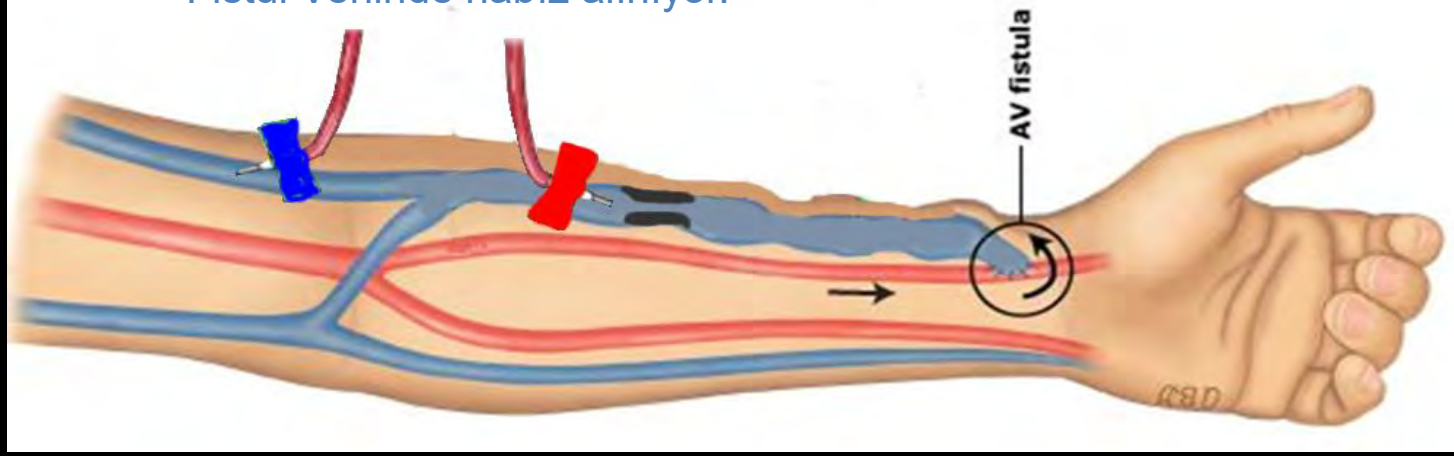

Arteryel iğne venöz darlık proksimalinden uygulandığında yeterli arteryel akım sağlanamaz ve yeterli diyaliz yapılamaz.

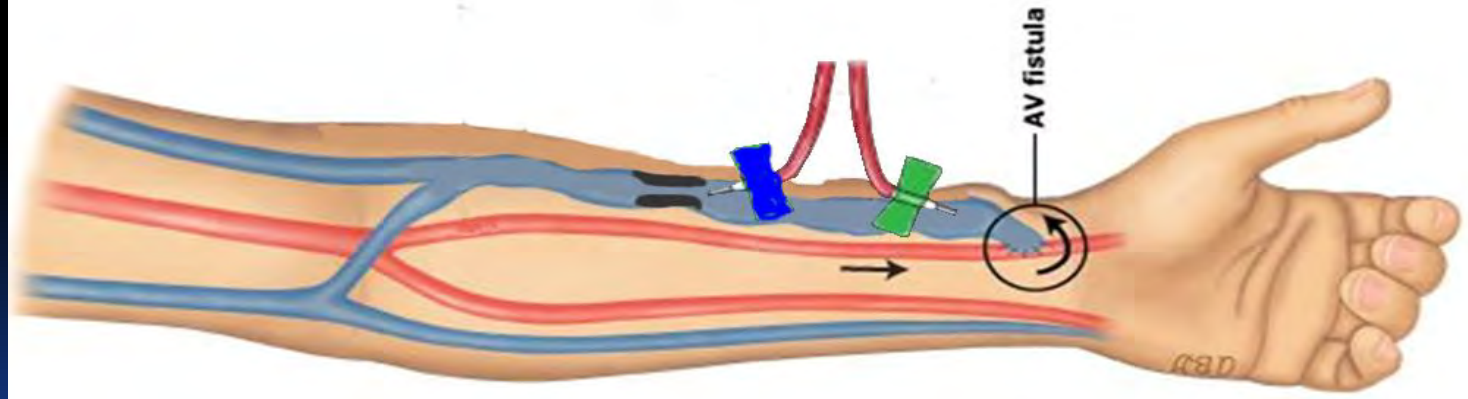

Arteryel ve venöz iğne darlık öncesinden uygulandığında daha yüksek akım değerine ulaşılabilsede yüksek resirkülasyon oranı sebebiyle yeterli diyaliz yapılamaz.

Fistül Debisi 150 ml/dak
Fistül Veninde nabız alınıyor.

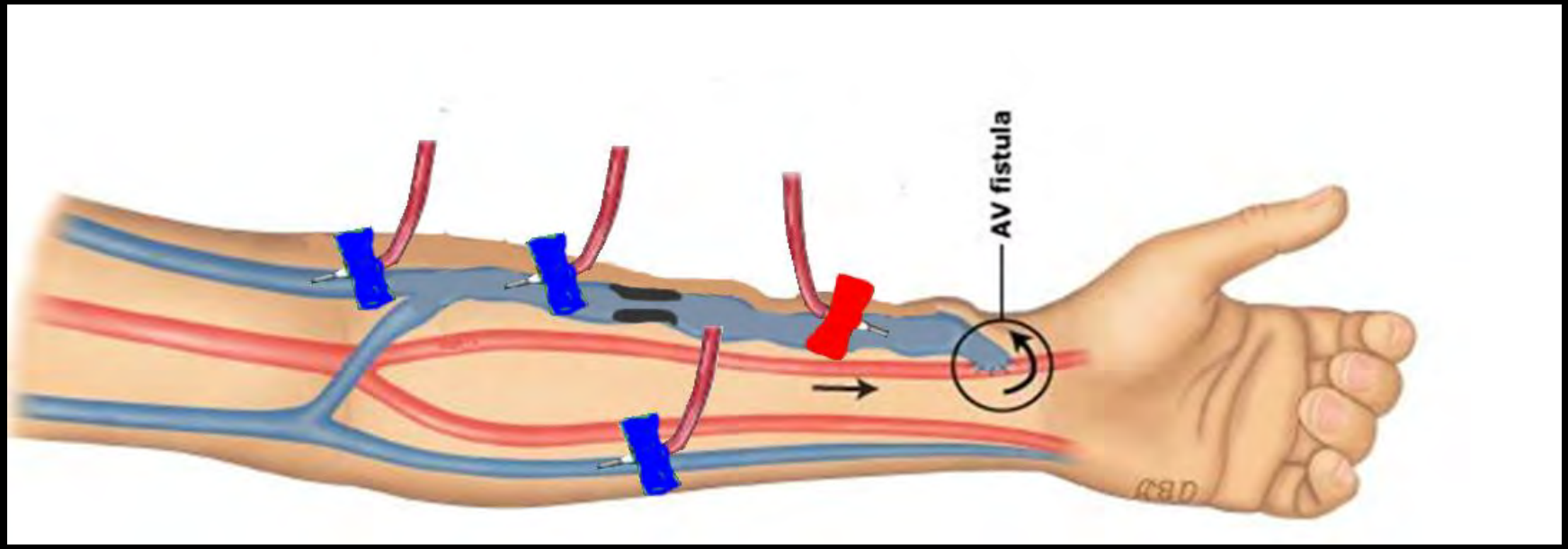

Venöz stenozlu ve düşük debili bir fistülde
•Arteryel iğne darlık öncesinden uygulandığında yeterli kan akımına (350-400 ml) kan akımına ulaşılabilir.
•Venöz iğne ise darlık sonrasındaki sefalik venden veya diğer venlerden uygulanmalıdır.
•Bu iğne girişi ile fistül debisi düşük olmasına rağmen yeterli kan akımı sağlanabilmektedir.

Brakio-Sefalik Fistüllerin Kullanımı

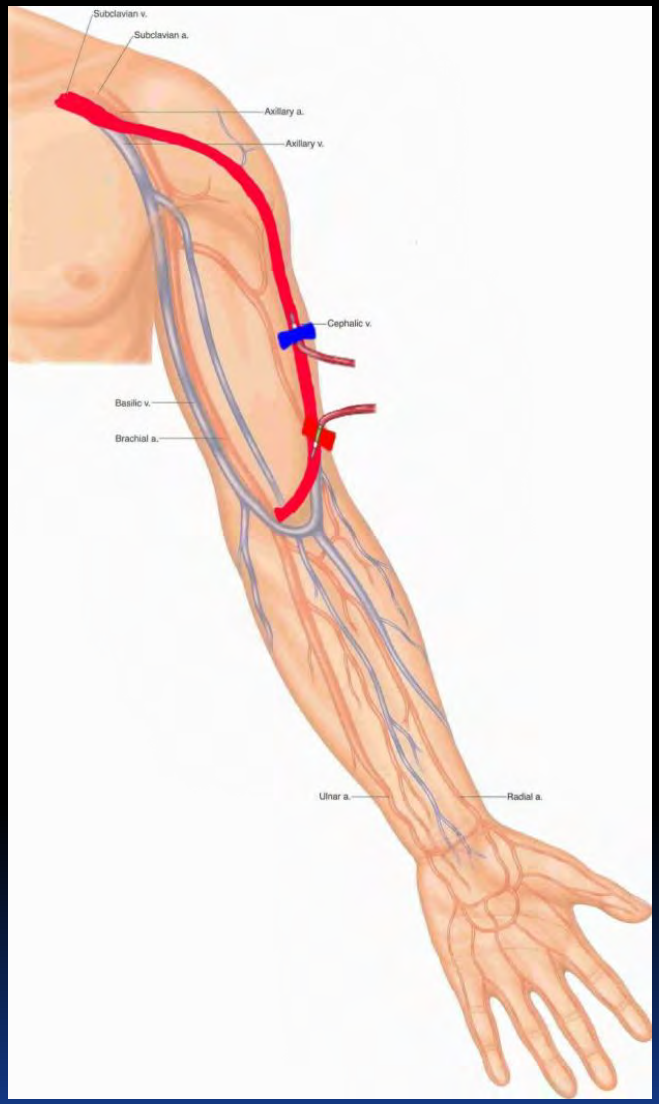

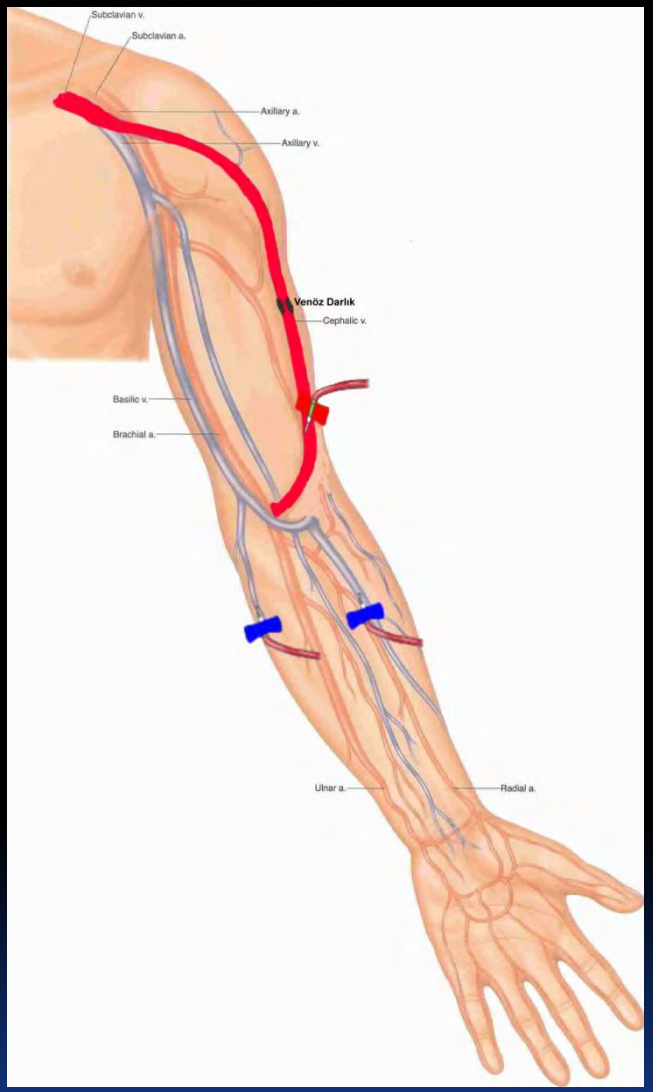

Özellikle Sefalik Vende darlık veya anevrizmal dilatasyon mevcutsa, venöz iğnenin önkola alınması fistülün ömrünü artırır.

İğneler Arası Mesafe?

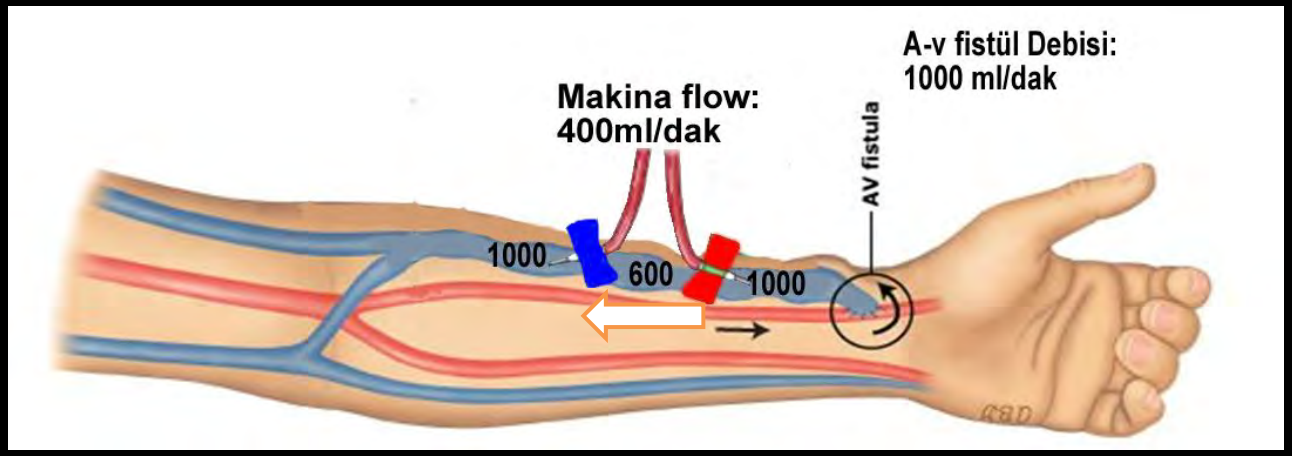

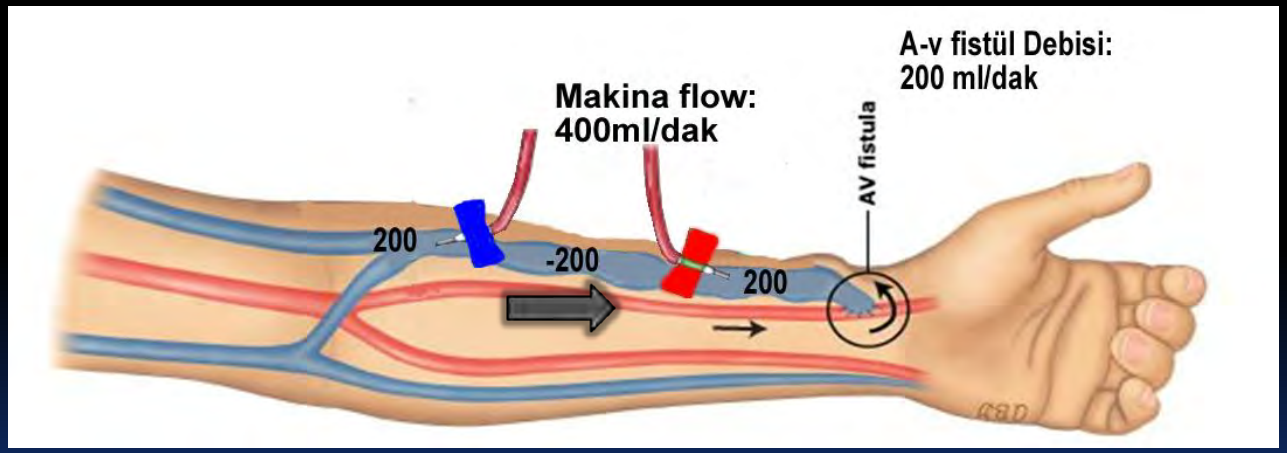

Sonuç:

❖Yeterli debiye sahip fistüllerde (600-1500) iğneler arası mesafe önemli değildir.

❖Düşük debili fistüllerde iğneler arası mesafeyi artırsak bile resirkülasyon kaçınılmazdır.

Diyaliz Hemşiresine Öneriler

- İğne takmadan önce, mutlaka fistülü ayrıntılı değerlendirin.
- Damaryolu sorunlarını mutlaka kayıt altına alın.
- Riskli fistülleri belirleyin. Bir şüpheye düştüğünüzde diyaliz hekimi veya damar cerrahınızdan görüş alın.
- Riskli fistülleri kullanmak zorunda olduğunuzda hastadan ve hasta yakınından yazılı onam alın.
- Damaryolu girişine bağlı gelişecek ciddi sorunlar, (rüptür, kol kaybı vb.) sizi ve diyaliz merkezini adli, hukuki ve idari sorunlara maruz bırakabilir.

Riskli Fistüller Nelerdir?

- Yetersiz diyalize neden olan
- Pek yakında kullanılamaz hale gelecek
- Parmak veya elin kaybedilme riski olan
- İğne takılmasının riskli olduğu (hematom ?, rüptür?..)

damaryolları riskli olarak kabul edilmelidir.

Anastomoz bölgesinden girişler

Brakio-Bazilik fistülde venöz stenoz ve anastomoz bölgesinden girişe bağlı ciltte incelme, RÜPTÜR Riski Mevcut.

Brakiosefalik fistülde venöz stenoz ve anastomoz bölgesinde anevrizma

Düşük Debili Fistüller

Düşük debili Radio-sefalik fistülün kullanımında gelişen yaygın hematom

Arteryel girişler

Radio-sefalik fistülde iğne uygulamaya bağlı radial arterde pseudoanevrizma

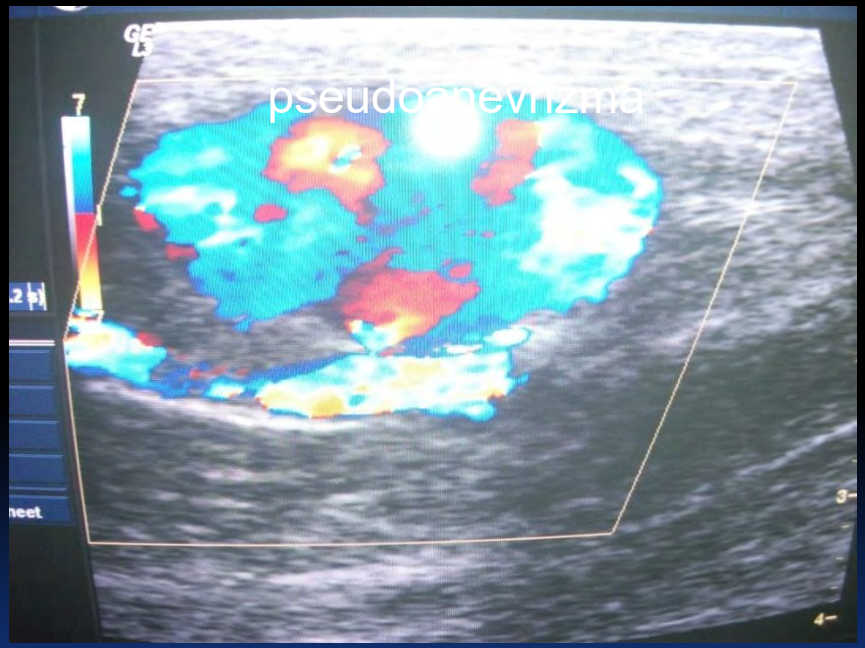

İskemik durumlar

Ödemli kollardaki fistüller

Brakiosefalik fistüllü kolda orta derece ödem ve çap artışı mevcut.

Rüptür Riski Olan Anevrizmalar

Santral Darlık, Anevrizma ve Damarlarda Elongasyon

Anevrizma,Pseudoanevrizma,Ciltte erezyon

Anevrizma, Pseudoanevrizma, Ciltte İncelme, Venöz Darlıklar

Radio-sefalik fistülde ciddi venöz darlık, Parsiyel Tromboze Anevrizma

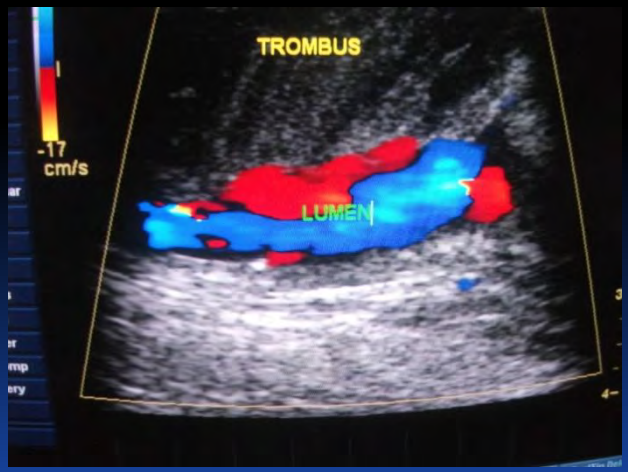

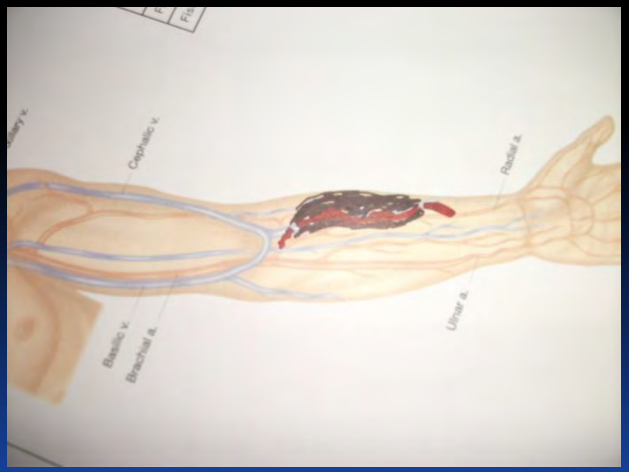

Anevrizma, enfekte pseudoanevrizma

Rüptüre pseudoanevrizma

Brakio-sefalik fistülde iğne giriş bölgesinde enfekte pseudoanevrizmada 8 saat önce rüptür gelişmiş. Baskı ile kanama geçici olarak durmuş. Halen rüptür riski mevcut.

Brakio-Sefalik Fistülde Pseudoanevrizma, Ciltte incelme

Brakio-Sefalik fistülde
Anevrizma, Pseudoanevrizma,Santral Venöz Darlık

SON SÖZ

- Damaryolu hastanızı hayatta tutar.
- Damaryolunun önemini hastanıza anlatın.
- Damaryolunu izleyin ve sorunları hekiminize bildirin.
- Damaryolunda gelişecek sorunların ciddi sonuçlara yol açacağını bilin.
- Damaryolu konusunda kendinizi geliştirin.

TEŞEKKÜR EDERİM.